Toksin Botulinum pada Terapi Wajah Bagian Atas

(Bolulinum Toxin on Upper Face Treatment)

Damayanti, Diah Mira Indramaya, IGN Darma Putra, IGAA Elis Indira
Departemen/Staf Medik Fungsional Ilmu Kesehatan Kulit dan Kelamin
Fakultas Kedokteran Universitas Airlangga/Rumah Sakit Umum Daerah Dr. Soetomo
Surabaya

ABSTRAK
Tosin botulinum merupakan toksin yang dihasilkan oleh *Clostridium botulinum*, yang dapat digunakan untuk menghilangkan kerut pada kulit, terutama pada wajah bagian atas. Toksin botulinum bekerja dengan menghambat kerja asetilkolin sehingga terjadi paralisis. Toksin botulinum terdiri dari 7 macam neurotoksin, tetapi yang digunakan secara klinis hanya toksin A dan B. Toksin botulinum di bidang dermatologi diindikasikan untuk perawatan wajah dan terapi hiperhidrosis. Salah satu penggunaannya pada perawatan wajah adalah pada wajah bagian atas, yang dilakukan sesuai dengan anatomi, variasi anatomi dan fungsi otot.

Kata kunci: toksin botulinum, terapi wajah bagian atas

ABSTRACT
Botulinum toxin is produced by *Clostridium botulinum*, can be used in the treatment of wrinkle, especially on upper face treatment. Botulinum toxin blocks the action of acetylcholine, that will produced paralysis. Seven distinct antigenic botulinum toxin has been described, but only A and B toxins are available as drugs. Botulinum toxin in dermatology is indicated for facial treatment and therapy of hyperhidrosis. One of botulinum toxin's function in facial treatment is upper face treatment, which is done according to the anatomy, anatomy variation and function of the muscle.

Key words: botulinum toxin, upper face treatment

Korespondensi: Damayanti, Departemen Ilmu Kesehatan Kulit dan Kelamin Fakultas Kedokteran Universitas Airlangga/Rumah Sakit Umum Daerah Dr. Soetomo Surabaya. Jl. Mayjen Prof. Dr. Moestopo No. 6–8 Surabaya 60286 Indonesia. Telp. +6231 5501609

PENDAHULUAN

Toksin botulinum merupakan toksin yang dihasilkan oleh *Clostridium botulinum*, yang dapat menyebabkan paralisis otot dengan merusak transmisi sinyal antara *neuromuscular junction* (NMJ). Kontraksi otot wajah secara volunter dan involunter memegang peran penting pada berbagai macam ekspresi emosi individu. Kerut merupakan tanda awal proses penuaan, terdapat 2 macam, yaitu kerut dinamik dan kerut statis. Pada bidang kosmetik, toksin botulinum digunakan sebagai terapi pada kerut dinamik akibat kontraksi otot yang kita gunakan sehari-hari pada ekspresi wajah. Penggunaan toksin botulinum pada terapi wajah bagian atas dapat dilakukan pada *glabellar frown lines*, *horizontal forehead lines*, *crow's feet* dan *brow lift*. Walaupun bekerja secara sementara, toksin botulinum mempunyai efek samping minimal dan tehnik pelaksanaannya mudah, sehingga berkembang pesat dan diminati masyarakat. [1,2,3]

TOKSIN BOTULINUM

Sejarah

Clostridium botulinum pertama kali diidentifikasikan oleh Emile Pierre Marie van Ermengem, pada tahun 1893. [2,4,5] Penggunaan klinis dari toksin botulinum (BTX) dimulai pada sekitar tahun 1950 oleh dr. Vernon Brooks, dan maju pesat pada tahun 1970, dikembangkan oleh dr. Alan Scott, yang menunjukkan nilai terapeutik toksin botulinum tipe A (BTX-A) pada penatalaksanaan strabismus non operatif. [2,5,6] Kini penggunaan BTX meluas untuk perawatan pada bidang dermatologi, kosmetik, kelainan sekretori, ophthalmologi, dan ortopedi.[4]

Mekanisme Kerja

Toksin botulinum dihasilkan oleh *Clostridium botulinum*, yang menghasilkan 7 macam neurotoksin, yaitu tipe A, B, C1, D, E, F dan G, yang memiliki antigen

Pengarang Utama 2 SKP. Pengarang Pembantu 1 SKP
(SK PB IDI No. 318/PB/A.7/06/1990)

yang berbeda , tetapi memiliki struktur subunit yang homolog. Neurotoksin ini menghambat pelepasan Asetil kolin (ACh) pada NMJ pada otot bergaris, sehingga menyebabkan paralisis flasid.[2,4,6,7]

Secara normal, pada NMJ terdapat vesikel-vesikel berisi neurotransmitter ACh. Saat terjadi potensial aksi melalui saraf dan mencapai ujung saraf, vesikel-vesikel tersebut akan menempel pada membran terminal pada NMJ, terjadi fusi dengan membran dan ACh akan dilepaskan ke celah sinaptik serta menempel pada post sinaptik pada otot dan terjadilah kontraksi otot.[2]

Yang memungkinkan vesikel ACh menempel dan fusi dengan membran otot adalah *synaptic fusion complex*, yang dibentuk oleh protein *Soluble N-ethylmaleimide-sensitive factor attachment protein receptor* (SNARE). Kompleks ini terdiri dari SNARE VAMP-2 (*vesicle associated membrane protein*) atau v-SNARE atau synaptobrevin dan 2 target protein (t-SNARE), yaitu *synaptosome-associated protein of 25 kDa* (SNAP-25) dan syntaxin, yang memungkinkan terjadinya pelepasan neurotransmiter, yang dipicu oleh influks kalsium. Pembentukan formasi kompleks SNARE merupakan proses yang melepaskan energi yang dibutuhkan untuk fusi membran [2,4,8]

Toksin botulinum merusak struktur untuk transmisi sinyal antara NMJ, yaitu pada kompleks SNARE. Apabila kompleks SNARE pada otot bergaris rusak, maka akan terjadi kemodenervasi lokal dan kontraksi otot tidak terjadi, yang secara klinis terjadi paralisis. Paralisis mulai terjadi dalam 48 jam setelah injeksi, dan terjadi paralisis maksimal pada 7-10 hari, yang bersifat lokal dan reversibel. Otot yang paralisis akan kembali berfungsi sekitar 2 hingga 5 bulan setelah injeksi BTX, tergantung pada dosis yang diberikan.[2]

Sebagian besar penderita berespon saat menerima terapi lanjutan BTX, tetapi beberapa menjadi tidak berespon terhadap terapi lanjutan BTX, karena tubuh membentuk *blocking antibody*. Mekanisme imunoresisten ini masih belum diketahui. Beberapa penelitian menunjukkan bahwa rantai berat BTX (Hc) mengandung epitop yang dikenali oleh anti-Hc Abs dan oleh *Hc primed T lymphocyte*. Antibodi tersebut melawan kompleks neurotoksin dengan memblok kerja BTX. Adanya *blocking antibody* yang dapat dideteksi dengan *Mouse Protection Assay* (MPA), menunjukkan bahwa penderita sudah tidak berespon dengan serotipe yang menimbulkan antibodi tersebut, tetapi mungkin masih berespon dengan BTX serotipe lain.[4]

Reaksi silang juga dapat menimbulkan imunoresisten terhadap serotipe alternatif. Suatu studi mengemukakan faktor-faktor yang meningkatkan kejadian reaksi silang, yaitu injeksi *booster* yang kurang dari 2 hingga 3 bulan serta dosis kumulatif yang besar dalam periode singkat. Pencegahan imunoresisten dapat dilakukan dengan penggunaan preparat BTX dengan potensi antigenisitas rendah dan menjaga dosis rumatan tiap sesi serendah mungkin dan menggunakan interval dosis sepanjang mungkin (setidaknya 10 minggu).[4]

Bentuk dan Sediaan

BTX secara komersial tersedia dalam beberapa nama. BTX-A dikenal dengan nama BOTOX (Allergan Inc.), dikemas dalam vial berisi 100 unit dalam bentuk *lyophilized*, yang mengandung 5 ng neurotoksin dan 0,9 mg natrium chloride, serta 0,5 mg albumin human sebagai stabilisator. Selain itu, BTX-A juga tersedia dengan nama dagang Dysport dan Xeomin.[2,4,7,9,10]

BTX-B tersedia dalam nama Myobloc ^{TM}, tersedia dalam bentuk solusio dengan pH 5,6, dimana tiap vialnya ada yang mengandung 2500 unit, 5000 unit atau 10000 unit. BTX-B lebih stabil, tetapi kurang poten dibandingkan BTX-A dan membutuhkan 50–150 kali dosis BTX-A untuk mencapai hasil yang sama.[2,10]

Produk-produk diatas mempunyai dosis penggunaan yang beragam sehingga diperlukan suatu unit standart untuk mengukur potensi preparat toksin botulinum dengan *Mouse Protection Assay* (MPA). Dimana 1 unit toksin botulinum adalah jumlah toksin yang diinjeksikan intraperitoneal dan mematikan 50% (LD 50%) pada sekelompok mencit. [4,10]

Pengenceran dan Penyimpanan

Pengenceran dan Penyimpanan BOTOX

Sebuah pustaka menyebutkan dilusi BOTOX yang telah dilakukan berkisar antara 2,5–100 unit/ml. Tetapi kebanyakan BOTOX digunakan dengan dilusi 25–100 unit/ml. Konsentrasi 5 unit/0,1 ml atau pengenceran dengan 2 ml salin per vial memberikan volume distribusi yang baik dan menyediakan volume yang efisien sehingga injeksi lebih mudah dilakukan.[10]

Saat mengencerkan BOTOX, normal salin harus dimasukkan perlahan kedalam vial menggunakan jarum 25 gauge dengan spuit 3 ml. Lalu dicampur perlahan dengan gerakan sirkuler mendatar, dan tidak boleh dikocok. Apabila salin dimasukkan kedalam vial dengan cepat, maka akan terjadi turbulensi,

lalu rantai ringan dan rantai berat berdisosiasi dan menyebabkan toksin botulinum tidak aktif.[10]

BOTOX sebaiknya disimpan pada temperatur dibawah 5° C (*freezer*). Setelah diencerkan, penyimpanan dilakukan di lemari pendingin atau suhu kamar.[2,10]

Pengenceran dan Penyimpanan Dysport

Produsen Dysport merekomendasikan pengenceran Dysport dengan 2,5 ml salin tiap vial atau konsentrasi 20 unit/0,1 ml yang rasionya 4:1 bila dibandingkan ekuivalen volume BOTOX yang diencerkan dengan 2,0 ml salin. Semenjak Dysport tersedia dalam 500 unit per vial, pengenceran dilakukan dengan 4 ml salin untuk mencapai dosis ekuivalen dengan BOTOX yang diencerkan dengan 2,5 ml salin. Pengeceran Dysport dengan 2,5 ml salin digunakan pada kelainan spastik pada kelompok otot yang lebih banyak.[10]

Dysport sebaiknya disimpan pada temperatur 2–8° C. Setelah dilakukan pengenceran, penyimpanan dilakukan di lemari pendingin atau pada suhu kamar.[2,10]

Tabel 1. Dilusi Botox dan Dysport yang Direkomendasikan untuk Indikasi Fungsional

	Botox	Dysport
Vial content	Type A –	Type A –
Reconstitution	100 Unit	500 unit
Volume	2,0 ml	2,5 ml
Injection	5 units/ 0,1 ml	20 unit/ 0.1 ml
Concentration	1	4
Dose Ratio		

(Dikutip sesuai dengan kepustakaan no. 10)

Tehnik Pelaksanaan

Sebelum melakukan terapi BTX, perlu dilakukan identifikasi penderita, penjelasan mengenai terapi BTX, penandatanganan *informed consent*, serta dokumentasi foto sebelum terapi. Setelah itu, dilakukan perencanaan perawatan yang meliputi dokumentasi dosis dan lokasi tiap injeksi. Posisi terbaik untuk melakukan injeksi BTX adalah duduk dengan kemiringan 25–30 derajat dari posisi vertikal.[10]

BTX diambil dari vial dengan spuit 1ml dengan jarum 25 gauge sesuai dosis ditambahkan 0,05 ml, lalu jarum diganti dengan jarum 30 gauge untuk injeksi. Asisten menyiapkan pak gel dingin sebagai anestesi topikal, digunakan selama 1–2 menit untuk mengurangi rasa nyeri, lalu dibersihkan dari area injeksi dengan kapas alkohol. Spuit dipegang pada tangan dominan, dan kasa pada tangan yang tidak dominan. Apabila dalam 1 sesi disuntikkan lebih dari 1 injeksi, sebaiknya antar injeksi diberikan jarak waktu 10–15 detik. Apabila terjadi titik perdarahan setelah injeksi, sebaiknya segera diberikan penekanan untuk mengurangi resiko ekimosis.[10]

Kontra Indikasi

Tabel 2. Kontraindikasi Penggunaan BTX

Kontraindikasi absolut	Relative contraindication
Hipersensitivitas	Kelainan neuromuskular
Infeksi pada lokasi injeksi	Penggunaan aminoglycosides, cholinesterase inhibitor, sumlinylcholine, curare-like depolarizing blockers, magnesium sulphates, calcium channel blocker, lincosamides, polymyxins
	Hamil
	Laktasi
	Inflamasi kulit
	Usia > 65

(Dikutip sesuai kepustakaan 11)

Komplikasi Umum

Efek samping secara umum pada terapi BTX dibagi menjadi efek samping lokal dan sistemik. Efek samping lokal yang dapat terjadi adalah nyeri, edema, eritema, dan kemerahan pada lokasi injeksi. Area denervasi injeksi BTX dapat terjadi akibat penyebaran BTX sekitar 2,5–3 cm disekitarnya. Efek samping sistemik yang pernah dilaporkan adalah reaksi idiosinkrasi dan reaksi anafilaksis. [1,3,11]

TOKSIN BOTULINUM PADA TERAPI WAJAH BAGIAN ATAS

Anatomi wajah bagian atas

a. **Musculus frontalis**

Kontraksi musculus frontalis akan menyebabkan elevasi alis. Origo musculus frontalis terletak pada galea aponeurotika setinggi sutura coronalis dan berinsersio pada dermis setinggi alis, bersama dengan musculus procerus, corrugator supercilii dan orbicularis oculi. Secara umum, musculus frontalis merupakan otot yang terbagi menjadi 2 bagian. Tetapi ada pula individu

yang mempunyai musculus frontalis tanpa terpecah menjadi 2 bagian.[12,14]

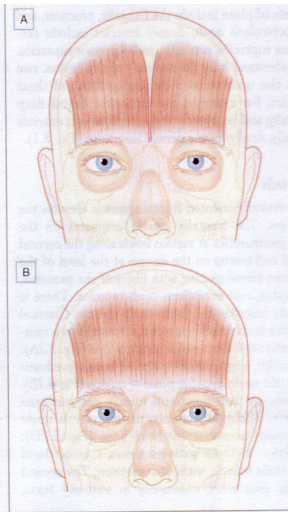

Gambar 1. Variasi Anatomi Musculus Frontalis
(Dikutip sesuai dengan kepustakaan no. 12)

b. **Musculus corrugator supercilii**

Kontraksi musculus corrugator supercilii akan menyebabkan alis bergerak kearah medial dan inferior. Origo musculus corrugator supercilii terdapat diantara supraorbital. Insersionya terletak pada regio *midbrow* bersama dengan musculus frontalis. Musculus corrugator supercilii mempunyai 2 macam susunan otot. Pertama, berupa otot piramidalis pendek dan sempit pada sebelah medial dari kedua supraorbital. Yang kedua, merupakan otot panjang sempit lurus sepanjang supraorbital yang tampak berbeda secara klinis.[12]

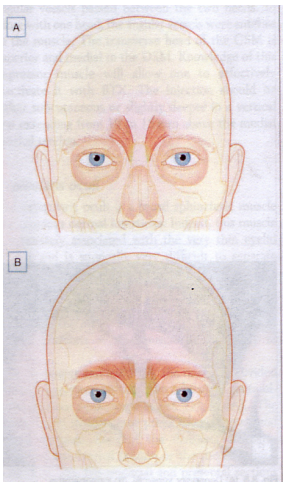

Gambar 2. Musculus Corrugator Supercilii
(Dikutip sesuai dengan kepustakaan no. 12)

c. **Musculus orbicularis oculi**

Musculus orbicularis oculi merupakan otot sirkular yang terbagi menjadi 3 bagian yaitu preseptal, pretarsal dan orbital. Ketiga bagian musculus orbicularis oculi berorigo pada tendon canthus medialis atau pada tulang orbital medialis. Di bagian lateral, bagian pretarsal dan preseptal berinsersio pada tendon canthus lateralis, sedangkan bagian orbital melingkari tendon canthus lateralis tanpa berinsersio. Musculus orbicularis oculi bagian lateral berfungsi untuk depresi palpebra dan terapi pada musculus orbicularis oculsi bagian lateral ini dapat mengelevasi palpebra beberapa derajat. Hiperfungsi musculus orbicularis oculi lateralis bertanggung jawab pada terjadinya *crow's feet*.[12,14]

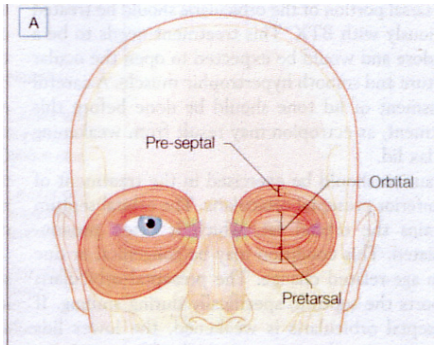

Gambar 3. Musculus Orbicularis Oculi
(Dikutip sesuai dengan kepustakaan no. 12)

d. **Musculus Procerus**

Musculus procerus merupakan otot tipis sempit yang kontraksinya akan menyebabkan depresi alis dan membentuk kerut transversal pada *nasal bridge*. Origo musculus procerus adalah pada periosteum os nasal. Musculus procerus berinsersio pada dermis glabellar dan dahi.[12]

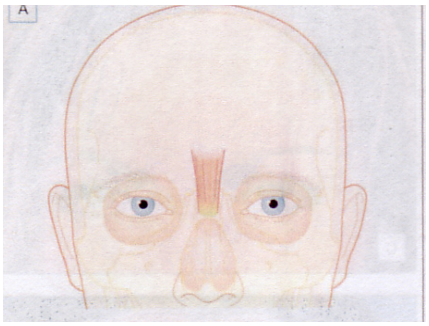

Gambar 4. Musculus Procerus
(Dikutip sesuai dengan kepustakaan no. 12)

Seleksi Penderita

Sebelum melakukan terapi BTX, sebaiknya dilakukan seleksi penderita dan wawancara mengenai harapan penderita. Durasi kerja BTX berbeda pada setiap orang, karena susunan ototnya berbeda, sehingga membutuhkan terapi yang individual. Oleh karena itu, sebelum dilakukan terapi BTX, ditentukan susunan otot dan mengelompokkan penderita menjadi 3 kelompok, yaitu kelompok penderita kinetik, hiperkinetik dan hipertonik.[11,13,15]

Penderita kinetik merupakan kandidat terbaik untuk terapi BTX. Pada kelompok ini, otot berkontraksi sesuai dengan emosi individu dan tampak sebagai ekspresi wajah. Misalnya, kontraksi musculus frontalis saat terkejut atau kontraksi otot di daerah glabella saat marah atau berkonsentrasi. Tetapi pada saat analisis statik, kerut tidak tampak. Durasi kerja BTX pada penderita kinetik paling lama dibandingkan dengan kelompok lain, yaitu sekitar 7–9 bulan.[15]

Penderita hiperkinetik merupakan kelompok penderita tersering yang mendapat terapi BTX, dimana otot akan berkontraksi secara involunter saat berbicara. Sedangkan pada saat analisis statik, tidak didapatkan kerut. Pada kelompok ini, BTX dapat bertahan selama 4–6 bulan.[15]

Sedangkan pada penderita hipertonik, otot berkontraksi secara terus-menerus saat analisis statik maupun dinamik. Hasil terapi kelompok ini dengan BTX paling buruk, karena kerut tidak dapat hilang sempurna dan durasi efek BTX hanya 1–2 bulan saja, sehingga pada kelompok ini sebaiknya dilakukan terapi kombinasi, misalnya dengan *filler*.[15]

Edukasi Penderita

Edukasi yang diberikan pada penderita adalah penjelasan tentang prosedur terapi, perjalanan serta waktu terjadinya efek klinis, efek samping yang dapat terjadi, dan tentang terapi ulangan, yang baru dapat dilakukan setelah 3-6 bulan. [11,13]

Tehnik Pelaksanaan Terapi BTX pada Terapi Wajah Bagian Atas

Tehnik injeksi toksin botulinum dilakukan secara spesifik sesuai lokasi injeksi secara intramuskular. Injeksi tidak boleh terlalu dangkal, karena efeknya kurang optimal, tetapi tidak boleh mengenai periosteum. Karakteristik klinis berupa sudut alis, alis asimetris, besar otot yang bervariasi merupakan faktor penting dalam menentukan dosis dan lokasi injeksi. Laki-laki biasanya mempunyai otot yang lebih besar, sehingga membutuhkan dosis yang lebih besar. [6,13]

Glabellar Frown Lines

Glabellar Frown Lines dibentuk oleh 3 otot yaitu musculus procerus, musculus depressor supercilii dan musculus corrugator. *Glabellar Frown Lines* merupakan area yang pertama kali berhasil diterapi dengan BTX dan merupakan indikasi BTX di bidang kosmetik yang mendapat persetujuan FDA. [15,16] Biasanya pada laki-laki diberikan 60-80 unit BTX-A untuk mereduksi *glabellar lines*, sedangkan pada wanita lebih sedikit, yaitu 30-40 unit. Terapi BTX pada area glabella mempunyai hasil yang baik pada penderita kinetik dan hiperkinetik. [6,16]

– Tehnik Pelaksanaan
  Penderita duduk dengan dagu kebawah dan kepala lebih rendah daripada dokter. Injeksi dilakukan pada 3-5 titik, yaitu 1 titik pada musculus procerus (ditengah garis imajiner antara alis dan canthus medialis), 2 titik pada musculus corrugator (0,5-1 cm diatas canthus medialis), 2 titik pada titik sebelahnya pada musculus orrugator dan musculus frontalis bagian lateral (1 cm diatas mata). [16]
  Injeksi pada musculus procerus pada titik silang alis medial dengan canthus medialis kontralateral diberikan BTX sebanyak 5-10 unit. Injeksi pada musculus corrugator diberikan sebanyak 4-6 unit, jarum ditarik, direposisi dan diinjeksikan lagi minimal 1 cm diatas injeksi awaldan pada sisi kontralateral. Setelah prosedur selesai, penderita diminta untuk tetap vertikal 2-3 jam , mengerutkan dahi serta tidak boleh memanipulasi area tersebut. Efek BTX-A pada *glabellar frown lines* bertahan hingga 3-4 bulan, walaupun pada beberapa kasus dapat berlangsung hingga 6-8 bulan. [13,16]
– Dosis total[16]
  – Botox : 20–40 U
  – Dysport : 50 U (antara 30–70 U)

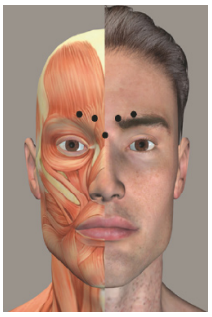

Gambar 5. Lokasi Injeksi pada Terapi *Glabellar Lines*
(Dikutip sesuai dengan kepustakan no. 16)

– Komplikasi
  1. Ptosis
     Ptosis terjadi akibat difusi toxin pada musculus levator palpebra, dapat terjadi pada 48 jam hingga 14 hari setelah injeksi, biasanya tidak menetap. Untuk pencegahan, dihindari penggunaan volume injeksi yang besar, tempat injeksi 1 cm diatas tulang orbita bagian tengah, dan menghindari memanipulasi. [3,13,16] Apabila telah terjadi ptosis, dapat diberikan *α-adrenergic agonist opthalmic eyedrops* sebagai midriatikum, yang akan menyebabkan kontraksi otot adrenergik (*Miller's muscle*), yang berada dibawah musculus levator palpebra.[3]
  2. Area glabella menjadi datar dan lebih lebar, terutama terjadi pada penderita yang hipertonik, dimana area diantara alis melebar.[16]

Horizontal Forehead Lines

Penggunaan BTX pada otot frontalis tidak boleh dalam dosis yang besar karena dapat mengakibatkan *brow ptosis*. BTX-A efektif dalam menghilangkan *Horizontal forehead lines,* dan berlangsung hingga 4-6 bulan. [13,16] Terapi BTX pada *horisontal forehead lines* memberikan hasil baik pada penderita kinetik. Sedangkan pada penderita hipertonik dapat menimbulkan penurunan alis. Pada wanita diberikan dosis total 48 unit diinjeksikan setengah pada frontalis dan setengah pada musculus depressor (musculus procerus dan bagian lateral musculus orbicularis oculi), akan menghasilkan perbaikan minimal pada *Horizontal forehead lines*.[16]

– Tehnik Pelaksanaan
  Biasanya *forehead lines* diterapi bersama dengan *glabellar lines*. Untuk penggunaan terapi bersama, sebaiknya dosis total BTX dikurangi untuk menghindari efek wajah seperti topeng.[13,15]
  Injeksi diberikan pada 4–6 titik pada tengah dahi diatas alis untuk mencegah *brow ptosis*. Penderita dengan dahi sempit (kurang dari 12 cm antara *temporal fusion line* pada garis dahi) diberikan dosis yang lebih kecil.[13]
– Dosis total[16]
  – **Botox : 10–15 U untuk 1 garis kerut**
  – Dysport : 25–40 U untuk 1 garis kerut
– Komplikasi
  1. *Brow ptosis*
     Brow ptosis merupakan komplikasi tersering, yang terutama terjadi pada penderita hiperkinetik dan hipertonik. Efek samping ini lebih mudah terjadi pada injeksi BTX dengan konsentrasi yang lebih rendah sehingga BTX lebih mudah menyebar pada 1–1,5 cm sekitar tempat injeksi (diameter 2–2,5 cm). Untuk menghindarinya, penderita diberitahukan untuk tidak memanipulasi tempat injeksi dan melakukan kontraksi otot.[13,16]
  2. *Mephisto sign*
     Mephisto sign adalah efek samping penggunaan BTX yang terbatas pada daerah *midpupillary lines* sehingga akan timbul gerakan dari musculus frontalis bagian lateral sehingga akan tampak kerut baru dan kerut lama semakin jelas. *Mephisto sign* dapat dikoreksi dengan injeksi pada titik kontraksi maksimal saat penderita menaikkan alis, kira-kira 1 cm diatas tulang mata.[16]

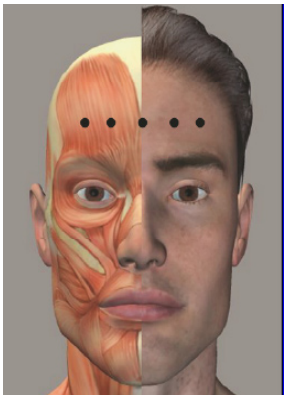

Gambar 6. Lokasi Injeksi pada Terapi *Horizontal Forehead Lines*
(Dikutip sesuai dengan kepustakan no. 16)

Crow's Feet

Kontraksi musculus orbicularis oculi akan menimbulkan garis dari sudut canthus lateralis yang disebut *crow's feet*. Akibat tipisnya kulit pada regio ini, *filler* tidak dapat digunakan untuk mengurangi garis ini. BTX-A dapat mengurangi *crow's feet* dengan melemahkan musculus orbicularis oculi lateral.[13,16,17]

– Tehnik Pelaksanaan
  Lokasi injeksi ditentukan pada posisi penderita tersenyum maksimal untuk menentukan pusat *crow's feet*. Sebelum injeksi, sebaiknya kulit diregangkan, serta melakukan injeksi dengan dosis kecil dan secara superfisial untuk menghindari perdarahan. Injeksi dapat dilakukan dengan cara dokter searah atau berlawanan arah dengan

penderita. Posisi berlawanan arah dengan penderita mempunyai keuntungan dimana arah injeksi mengarah ke lateral sehingga menjauhi mata.[13,16]

Injeksi diberikan pada 3–5 titik. Injeksi pertama pada area kerut maksimal, yaitu pada 1–2 cm lateral dari lateral tulang orbita. Lokasi kedua dan ketiga adalah pada 1–1,5 cm diatas dan dibawah injeksi pertama. Injeksi dilakukan pada saat penderita dalam keadaan tidak tersenyum. Apabila tersenyum, toksin dapat mempengaruhi *zygomaticus complex ipsilateral* yang menyebabkan ptosis.[13]

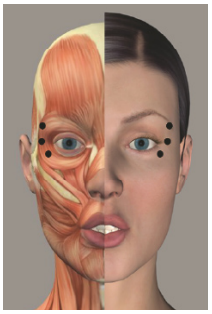

Gambar 7. Lokasi Injeksi pada Terapi *Crow's Feet*
(Dikutip sesuai dengan kepustakan no. 16)

- Dosis total[16]
  - Botox : 6–15 U
  - Dysport : 15–30 U
- Komplikasi

  Ekimosis dapat timbul akibat injeksi yang dalam pada *crow's feet*, dapat berlangsung 7–15 hari. Untuk pencegahannya, dapat digunakan kantong es sebelum dan setelah injeksi. Selain itu, blokade berlebihan pada bagian palpebra dari musculus orbicularis oculi dapat menimbulkan gangguan mekanisme pompa lakrimalis, penutupan palpebra dan refleks berkedip, yang akan mengakibatkan mata kering.[16]

Brow Lift

Proses penuaan menyebabkan penurunan dahi dan alis, terutama bagian sepertiga lateral. Selain itu, hiperaktivitas otot-otot alis medial dan kontraksi musculus frontalis akan menimbulkan kerut dahi transversal. [16] Posisi alis pada wanita dan pria berbeda. Pada wanita, alis terletak diatas tulang orbita, sedangkan pada pria, alis terletak pada tulang orbita. Ujung medial dan lateral alis seharusnya terletak pada level horisontal yang sama. Apabila ketinggian ujung medial dan lateral berbeda, penderita biasanya akan mengeluhkan wajah yang tampak lelah, terutama akibat penuruan alis bagian lateral. Tujuan terapi *brow lift* dengan BTX ini adalah menaikkan alis bagian lateral, walaupun bagian medial juga dapat dikoreksi pada kasus-kasus tertentu.[16]

Penderita harus dianalisis pada posisi statik dan dinamik. Pada posisi statik, penderita dengan musculus frontalis yang lemah dan musculus depresor yang kuat, akan mendapatkan hasil yang baik.[16]

- Tehnik Pelaksanaan[16]

  Ada 3 tehnik injeksi pada *brow lift*.

  1. Tehnik 1 digunakan pada *mild lateral brow lifting*, apabila dengan *antagonist blocking*, otot oponen kuat untuk mengelevasi alis. Injeksi yang diberikan adalah 1 injeksi kira-kira 0,5 cm diatas mata, dengan dosis Botox 3–4 U per point atau Dysport 10–12 U per point

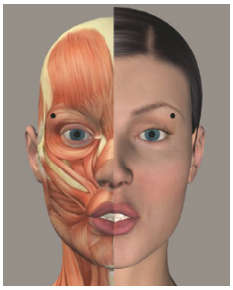

Gambar 8. Lokasi injeksi pada tehnik *brow lift* 1
(Dikutip sesuai dengan kepustakaan no. 16)

  2. Tehnik 2 baik digunakan pada penderita dengan sedikit garis horisontal pada frontalis hanya ada di garis tengah. Injeksi diberikan pada 7 titik, dengan dosis Botox untuk mm. Corrugatores (3–5 U per titik), m. procerus (3–5 U untuk 2 titik), medial m. frontalis (2-6 U untuk 2 titik), atau dengan dosis Dysport mm. Corrugatores (10–15 U per titik), m. procerus (10–15 U untuk 2 titik), medial m. frontalis (6–15 U untuk 2 titik)

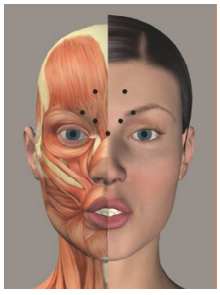

Gambar 9. Lokasi injeksi pada tehnik *brow lift* 2
(Dikutip sesuai dengan kepustakaan no.16)

3. Tehnik 3 digunakan pada koreksi brow lift di bagian lateral, intermediate, dan medial. Pada tehnik 3 diberikan 3–5 injeksi kira-kira 0,5 cm diatas mata, dengan dosis Botox 1 U per titik atau Dysport 3 U per titik.

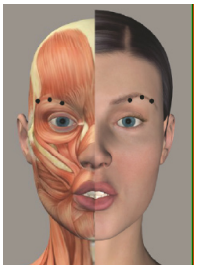

Gambar 10. Lokasi injeksi pada tehnik *brow lift* 3
(Dikutip sesuai dengan kepustakaan no.16)

– Komplikasi
Komplikasi yang dapat terjadi pada *brow lift* adalah ptosis, yang terjadi bila toksin berdifusi melalui septum orbita ke musculus levator palpebralis. Ptosis dapat terjadi pada 48 jam sampai 14 hari setelah terapi dan berlangsung 2–12 minggu. Pada penderita hipertonik dengan injeksi BTX-A pada bagian lateral alis dapat mengakibatkan *brow ptosis*, bila dosis berlebihan, injeksi terlalu dalam atau arah jarum yang mengarah ke bawah.[13,16]

KEPUSTAKAAN

1. Triana Z. Botulinum Toxin. Available at: http/www.emedicine.com/derm/surgical. Accessed on February 23, 2008.
2. Rohrer TE, Beer K. Backround to Botolinum Toxin. In: Carruthers A., Carruthers J., editors. Botulinum Toxin. USA: Elsevier Inc.; 2005. p. 9–18.
3. Klein AW. Complications with the Use of Botulinum Toxin. Dermatol Cli 2004; 22: 197–205.
4. Jankovic J. Botulinum Toxin in Clinical Practice. Journal of Neurosurgery and Psychiatry. 2004; 75: 951–57.
5. Lipham W.J. A Brief History of The Clinical Application of Botulinum Toxin. In: Lipham WJ. Cosmetic and Clinical Applications of Botulinum Toxin. Danvers: Slack; 2004: 1–3
6. Klein AW. Botulinum Toxin: Beyond Cosmesis. Arch Dermatol; April 2000; 136: 487–90.
7. Khawaja HA, Perez EH. Botox in Dermatology. International Journal of Dermatology. 2001; 40: 311–17.
8. Lipham W.J. What Is Botulinum Toxin and How Does It Work. I: Lipham WJ. Cosmetic and Clinical Application of Botulinum Toxin. Danvers: Slack; 2004: 5–10.
9. Rzany B, Zielke H. Overview of Botulinum Toxin. In: Botulinum Toxin in Aesthetic Medicine. Berlin, Heidelberg, New York: Springer; 2007: 1–9.
10. Lipham W.J. Commercially Available Products, Basic Equipment and Supllies, Reconstitution and Dilution Recommendations and Clinical Implementation. In: Lipham WJ. Cosmetic and Clinical Applications of Botulinum Toxin. Danvers: Slack; 2004: 23–36.
11. Krishtul A., Waldorf H.A., Blitzer A. Complications of Cosmetic Botulinum Toxin Theraphy. In: Carruthers A., Carruthers J., editors. Botulinum Toxin. USA: Elsevier Inc.; 2005. p. 121–32.
12. Finn JC, Cox SE. Practical Botulinum Toxin Anatomy. In: Carruthers A, Carruthers J, editors. Botulinum Toxin. USA: Elsevier Inc.; 2005. p. 19–30.
13. Carruthers A, Caruthers J. Upper Face Treatment. In: Carruthers A, Carruthers J, editors. Botulinum Toxin. USA: Elsevier Inc.; 2005. p. 31–43.
14. Lipham WJ. Cosmetic Application of Botulinum Toxin. In: Lipham WJ. Cosmetic and Clinical Applications of Botulinum Toxin. Danvers: Slack; 2004: 65–86.
15. Maio M, Rzany B. Patient Selection. In: Botulinum Toxin in Aesthetic Medicine. Berlin, Heidelberg, New York: Springer; 2007: 11–19.
16. Rzany B, Maio M. The Most Common Indication. In : Botulinum Toxin in Aesthetic Medicine. Berlin, Heidelberg, New York: Springer; 2007: 27–56.
17. Lipham WJ. Pertinent Facial Muscle Anatomy. In: Lipham WJ. Cosmetic and Clinical Applications of Botulinum Toxin. Danvers: Slack; 2004: 11–22.