Kajian Ekspresi TGF-β1, MMP-9, Kolagen Tipe-I, Kolagen Tipe-IV, Glomerulosklerosis, Interstisial Fibrosis, Albuminuri pada Kejadian Nefrotoksik *Doxorubicin* dan Nefroprotektif *Pentoxifyllin* dengan Hewan Coba Mencit Galur Swiss Jantan

(Studi on the Espression of TGF-β1 MMP-9, Collagen Type-I, Collagen Tipe-IV, Glomerulosclerosis, Interstisial Fibrosis, and Albuminuria in Hephrotoxic Docorubin and Nephroprotective Pentoxifyllin Events on Male Swiss-Strain Mice)

Bambang Purwanto*, A.Guntur Hermawan, R. Moh.Yogyantoro**, Juliati Hood Alsagaff*****

ABSTRACT

Nowadays the use of doxorubicin (DXR) in the treatment of cancer has increased. This eventually has also increased cancer morbidity since the nephrotoxic effects of DXR still become a problem. Pentoxifyllin (PTX) as an electron-donor material can be nephroprotective; thus, the combination of DXR and PTX would reduce nephrotoxic effects of DXR. The aim of this study was to examine the differences in the expression of TGF-β1, collagen type-I, collagen type-IV, MMP-9, glomerulosclerosis, fibrosis interstitial, and albuminuria in normal, nephrotoxic and nephroprotective events. Forty-eight male Swiss-strain mice were randomly divided into three groups consisting of 16 mice each. The groups were Control group (C) injected with NaCl 0.9%; Treatment group (P) injected with DXR; and Therapy group (T) injected with the combination of DXR and PTX by intraperitoneally respectivelly. The Injections was done once a week for three consecutive weeks. On the 4th and 8th weeks post-treatment, eight mice from each group were sacrificed. Examination of TGF-β1, collagen type-I, collagen type-IV, and MMP-9 expression was conducted by using immunohistochemistry examination with monoclonal antibody. Meanwile, Glomerulosclerosis and fibrosis interstitial examination with a histopathologist was performed by using Verheoff van Giesen staining. Then, the examination of albuminuria was conducted by applying elisa technique with monoclonal antibody of albumin. The data were analyzed with one-way ANOVA statistics. The mice in the treatment group injected with 100% Doxorubicin showed an increase in the expression of TGF-β1, collagen type-I, collagen type-IV, glomerulosclerosis, fibrosis interstitial and albuminuria, yet a decrease in the MMP-9 expression. Meanwhile, the opposite is seen in the group of PTX combined with DXR. Therefore, this study concludes that Doxorubicin and PTX combination can be used to reduce the nephrotoxic effects of DXR.

Key words: *doxorubicin; pentoxyfilline; glomerulosclerosis; fibrosis interstitial*

PENDAHULUAN

Kanker adalah salah satu penyebab utama kematian di seluruh dunia, setiap tahun terjadi peningkatan penderita baru kurang lebih 20%. Tahun 2005 kanker membunuh 7,6 juta orang di dunia, meningkat menjadi 7,9 juta pada tahun 2007 (**WHO**, 2008). Pada tahun 2005 kanker merupakan penyebab kematian nomor 4 di Indonesia, diperkirakan tahun 2030 kanker akan bergeser, sebagai penyebab kematian nomor 3. Pada tahun 2005 kanker membunuh kira-kira 206.000 orang di Indonesia. Kematian akibat kanker di seluruh dunia diperkirakan akan terus meningkat, dengan perkiraan 12 juta kematian di tahun 2030, 30% kematian akibat kanker dapat dicegah (**WHO**, 2010). Doxorubicin (DXR) sangat banyak dipakai dalam pengobatan kanker, tetapi efek samping DXR terhadap kerusakan ginjal merupakan masalah penting dan belum banyak diteliti.

* Sub bagian ginjal hipertensi FK UNS/RSUD Dr. Moewardi Surakarta
** Departemen Penyakit Jantung Fakultas Kedokteran Universitas Airlangga
*** Departemen Patologi Anatomi Fakultas Kedokteran Universitas Airlangga

Sehingga DXR disebut sebagai bahan yang bersifat destruktif terhadap sel-sel ginjal (nefrotoksik). Efek samping tersebut disebabkan oleh *reactive oxygen species* (ROS) sebagai hasil reaksi DXR dalam terapi kanker. Radikal hidroksi merupakan salah satu molekul ROS yang reaktifitasnya sangat tinggi. ROS akan merusak sel-sel tubulus proksimal, endotel, membran basalis, maupun sel mesangial, sel viseral glomerolus. Sel-sel yang rusak (*debris*) akan mengaktifkan makrofag, lewat *Toll-Like Reseptor4* (*TLR4*), sehingga mengekspresikan sitokin-sitokin, antara lain TNF-α1, TGF-β1, IL-1β, IL-6, dan IL-8 (**Hasinoff**, 1989; **Tamaki** *et al*., 1994; **Wang** dan **Wang**, 2001; **Erlan** dan **Desmant**, 2001).

IL-6 dan TNF-α1 akan memicu leukositosis, termasuk PMN maupun monosit bergerak menuju lesi pada ginjal. IL-8 sebagai *neutrophyl chemotatic factor* (NCF), akan menarik PMN dalam sirkulasi mendekat permukaan endotel pembuluh darah ginjal. Ikatan TGF-β1 pada reseptor membran sel fibroblast interstisial ginjal akan menstimulasi ekspresi kolagen tipe-I, sehingga terjadi interstisial fibrosis. Selain itu, ikatan TGF-β1 pada reseptor sel mesangial akan merangsang ekspresi kolagen tipe-IV, yang mengakibatkan terjadinya glomerulosklerosis (**Tamaki** *et al*., 1994; **Robbins** dan **Cotran**, 2005).

TNFα-1 akan merangsang sel endotel untuk mengekspresikan e-selektin, yang sangat diperlukan untuk mengikat PMN. PMN kemudian mengekspresikan MMP-9. MMP-9 akan mendegradasi kolagen yang diekspresikan oleh fibroblast maupun sel mesangial. Dalam keadaan normal, terjadi keseimbangan pengaruh TGF-β1 dan MMP-9. TGF-β1 juga menghambat ekspresi MMP-9 yang diekspresikan oleh PMN (**David** dan **Abbe**, 1993; **Belloc** dan **Dumani**, 1995; **Wang** dan **Wang**, 2001; **Sankar**, 2006; **Gameson** dan **Reeves**, 2007).

Pentoxifyllin (PTX) adalah turunan *metilxanthin*, yang dapat menghasilkan elektron (donor elektron) sebagai anti-ROS. Sehingga PTX merupakan bahan nefroprotektif, yang bersifat melindungi sel-sel ginjal dari efek dekstruksi oleh bahan nefrotoksik (**Suryohudoyo**, 2000; **Kupsakova** *et al*., 2002; **Mayes**, 2003; **Davila** *et al.*, 2004).

Penelitian ini bertujuan menjelaskan perbedaan ekspresi TGF-β1, MMP-9, kolagen tipe-I, kolagen tipe-IV, glomerulosklerosis, interstisial fibrosis, dan albuminuri pada keadaan normal, nefrotoksik dan nefro-protektif.

MATERI DAN METODE

Rancangan penelitian ini adalah penelitian eksperimental murni. Sampel diambil dari 48 ekor mencit galur Swiss jantan, umur 3–4 bulan dengan berat badan 20–30 gram dibagi dalam tiga kelompok yaitu kelompok Kontrol (K), Perlakuan (P) dan Terapi (T), masing-masing kelompok 16 ekor.

Kelompok K diinjeksi dengan NaCl 0,9% 0,2 ml intraperitoneal (*i.p.*), kelompok P diinjeksi 0,038 mg DXR/20 gBB secara *i.p.*, dan kelompok T diinjeksi 0,038 mg DXR/20 gBB dan 1,6 mg PTX/20 secara *i.p.* Injeksi dilakukan satu kali seminggu selama tiga minggu berturut-turut. Pada minggu ke-4 dan ke-8 pasca perlakuan masing-masing kelompok dikorbankan 8 ekor hewan coba, dengan cara dislokasi servikal. Urine hasil aspirasi kandung kemih digunakan untuk pemeriksaan albuminuri, menggunakan antibodi monoklonal albumin dengan teknik elisa. Jaringan ginjal diambil dan dibuat preparat histologis menurut metode standar Laboratorium Patologi Anatomi Fakultas Kedokteran Unair.

Setiap sampel jaringan ginjal dibuat preparat histologis masing-masing 6 slide untuk dilakukan pemeriksaan imunobiologik. Dari masing-masing sampel, 2 slide diwarnai dengan teknik pewarnaan Verheoff van Giesen untuk penentuan glomerulosklerosis dan interstisial fibrosis. Penilaian dan pengukuran glomerulosklerosis dilakukan dengan cara menghitung 30 glomerulus diseleksi secara acak dan derajat ekspansi matrik glomerulus atau Indeks Sklerosis (IS) ditentukan secara semikuantitatif menurut metode **Tamaki** *et al.* (1994). Tebal interstisial fibrosis diukur mengguna-kan mikrometer yang telah dikalibrasi terlebih dahulu pada pembesaran 400×. Data yang diperoleh dari tiap-tiap perlakuan merupakan nilai rata-rata dari lima lapangan pandang yang berbeda. Sedangkan 4 slide lainnya dilakukan pemeriksaan imunobiologik dengan metode imunohistokimia, menggunakan antibodi monoklonal terhadap TGF-β1, MMP-9, kolagen tipe-I, dan kolagen tipe-IV. Penilaian dan pengukuran ekspresi TGF-β1 MMP-9 dan kolagen tipe-I dilakukan dengan cara menghitung jumlah sel per 1.000 sel-sel yang imunoreaktif pada permukaan sel untuk TGF-β1 pada sel makrofag, MMP-9 pada sel PMN dan kolagen tipe-I pada sel fibroblas. Sedangkan ekspresi kolagen tipe-IV dengan cara menghitung jumlah sel per 30 glomerolus sel-sel yang imunoreaktif pada permukaan sel mesangial.

Data dianalisis menggunakan uji Anova, dengan program SPSS, untuk mendapatkan perbedaan ekspresi TGF-β1, MMP-9, kolagen tipe-I, kolagen tipe-IV, glomerulosklerosis, interstisial fibrosis, dan albuminuri pada keadaan normal, nefrotoksik dan nefroprotektif, baik pada minggu ke-4 maupun ke-8 pasca-perlakuan.

HASIL DAN DISKUSI

Ekspresi Protein dan Perubahan Histopatologi di Jaringan Ginjal, Serta Albuminuria pada Minggu ke-4

Ekspresi TGF-β1, MMP-9, kolagen tipe-I dan kolagen tipe-IV pada jaringan ginjal setelah minggu ke-4.

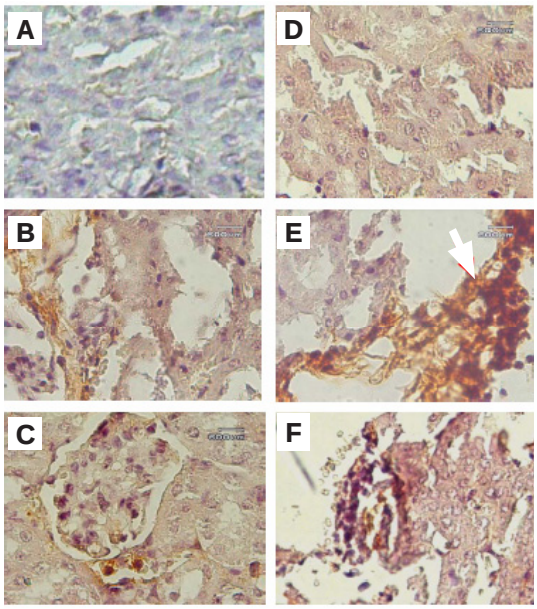

Gambar 1. Perbandingan gambaran protein TGF-β1 yang diekspresikan sel makrofag diantara perlakuan pada waktu yang berbeda. Ekspresi protein TGF-β1 pada membran di sel-sel makrofag nampak berwarna coklat perak (panah). A; B; dan C adalah gambaran ekspresi protein TGF-β1 pada kelompok perlakuan empat minggu, masing-masing untuk kelompok kontrol (K4 = A); kelompok yang diberi perlakuan DXR (kelompok P4 = B); dan kelompok kombinasi yang diberi DXR dan PTX (kelompok T4 = C), sedangkan D; E dan F adalah adalah gambaran ekspresi protein TGF-β1 pada kelompok perlakuan delapan minggu, masing-masing untuk kelompok kontrol (K8 = D); kelompok yang diberi perlakuan DXR (kelompok P8 = E); dan kelompok kombinasi yang diberi DXR dan PTX (kelompok T8 = F) (Pewarnaan immunohistokimia; pembesaran 400×-Olympus BX 50 Model BX-50F-3. Pentax Optio 230 Digital Camera 2.0 Megapixel).

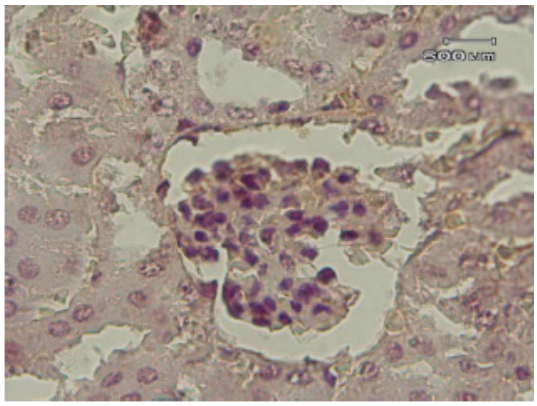

Gambar 2. Ekpresi protein TGFβ-1 negatip pada sel-sel mesangial glomerolus sebagai sel target (Pewarnaan imunohistokimia; pembesaran 1000×-Olympus BX 50 Model BX-50F-3. Pentax Optio 230 Digital Camera 2.0 Mega-pixel).

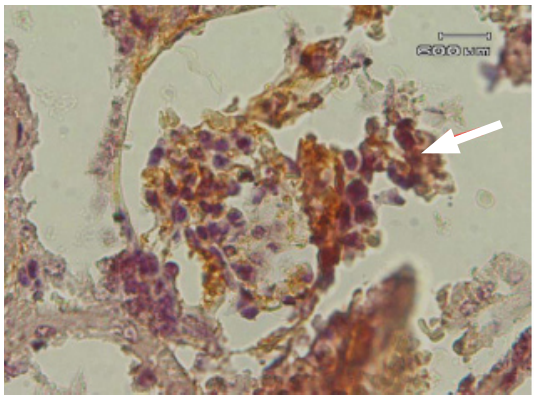

Gambar 3. Ekpresi protein TGF ß1 positip pada sel makrofag disekitar glomerolus (panah) (Pewarnaan imunohistokimia; pembesaran 1000×-Olympus BX 50 Model BX-50F-3. Pentax Optio 230 Digital Camera 2.0 Megapixel).

Hasil ekspresi TGF-β1 setelah empat dan delapan minggu perlakuan, dilakukan dengan pemeriksaan imunohistokimia pada membran di sel-sel makrofag mengguna-kan mikroskop cahaya seperti terlihat pada *Gambar 1*.

Pemberian DXR meningkatkan jumlah rerata ekspresi TGF-β1 secara bermakna ($p = 0{,}001$) dibandingkan kontrol. Pemberian kombinasi DXR+PTX menurunkan jumlah rerata ekspresi TGF-β1 secara bermakna ($p = 0{,}001$) dibandingkan kelompok DXR (*Tabel 1*).

Tabel 1. Distribusi Rerata Ekspresi TGF-β1 Masing-masing Kelompok Hewan Coba Pada Minggu ke-4

Kelompok Hewan Coba	Besar Sampel (N)	Ekspresi TGF-β1 (sel imunoreaktif/ 1.000 sel makrofag)
Kontrol	8	3,25 ± 4,98
DXR	8	74,63 ± 12,50
DXR+PTX	8	15,75 ± 3,41

Pemberian DXR meningkatkan jumlah rerata ekspresi MMP-9, namun tidak bermakna (p = 0,368) dibandingkan kontrol. Pemberian kombinasi DXR + PTX meningkatkan jumlah rerata ekspresi MMP-9, namun tidak bermakna (p = 0,226) dibandingkan kelompok DXR (*Tabel 2*).

Tabel 2. Distribusi Rerata Ekspresi MMP-9 Masing-masing Kelompok Hewan Coba pada Minggu ke-4

Kelompok Hewan Coba	Besar Sampel (N)	Ekspresi MMP-9 (sel imunoreaktif/1.000 sel PMN)
Kontrol	8	50,13 ± 71,13
DXR	8	103,63 ± 120,55
DXR+PTX	8	213,25 ± 178,30

Hasil ekspresi MMP-9 setelah empat dan delapan minggu perlakuan, dilakukan dengan pemeriksaan imunohistokimia pada membran di sel-sel PMN menggunakan mikroskop cahaya seperti terlihat pada *gambar 4*.

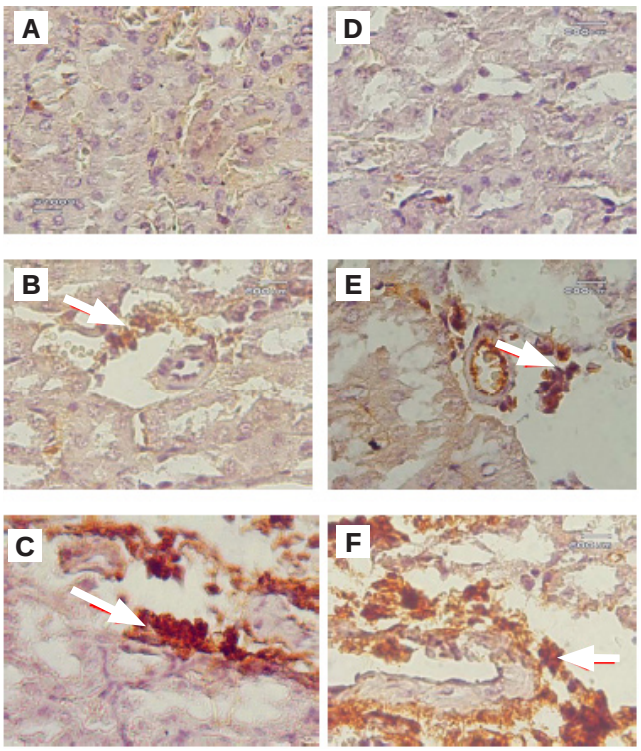

Gambar 4. Perbandingan gambaran protein MMP-9 yang diekspresikan sel-sel PMN di antara perlakuan pada waktu yang berbeda. Ekspresi protein MMP-9 pada membran sel-sel PMN (panah), nampak berwarna coklat perak. A; B; dan C adalah gambaran ekspresi protein MMP-9 pada kelompok perlakuan empat minggu, masing-masing untuk kelompok kontrol (K4 = A); kelompok yang diberi perlakuan DXR (kelompok P4 = B); dan kelompok kombinasi yang diberi DXR dan PTX (kelompok T4 = C), sedangkan D; E dan F adalah adalah gambaran ekspresi protein MMP-9 pada kelompok perlakuan delapan minggu, masing-masing untuk kelompok kontrol (K8 = D); kelompok yang diberi perlakuan DXR (kelompok P8 = E); dan kelompok kombinasi yang diberi DXR dan PTX (kelompok T8 = F). Nampak bahwa ekspresi protein MMP-9 pada kelompok kombinasi yang diberi PTX (Kelompok T) baik perlakuan empat maupun delapan minggu, secara signifikan memiliki ekspresi yang lebih kuat dibandingkan dengan kelompok yang tidak diberi PTX (Pewarnaan immunohistokimia; pembesaran 400×-Olympus BX 50 Model BX-50F-3. Pentax Optio 230 Digital Camera 2.0 Megapixel).

Hasil ekspresi kolagen tipe-I setelah empat dan delapan minggu perlakuan, dilakukan dengan pemeriksaan imunohistokimia pada membran di sel-sel fibroblas menggunakan mikroskop cahaya seperti terlihat pada *Gambar 5*.

Pemberian DXR meningkatkan jumlah rerata ekspresi kolagen tipe-I di jaringan ginjal, namun tidak berbeda (p = 0,331) dibandingkan kontrol. Pemberian kombinasi DXR + PTX menurunkan jumlah rerata ekspresi kolagen tipe-I, namun tidak berbeda dibandingkan kelompok DXR (*Tabel 3*).

Tabel 3. Distribusi Rerata Ekspresi kolagen tipe-I Masing-masing Kelompok Hewan Coba pada Minggu ke-4

Kelompok Hewan Coba	Besar Sampel (N)	Ekspresi kolagen tipe-I (sel imunoreaktif/1.000 sel fibroblas)
Kontrol	8	16.25 ± 16.64
DXR	8	72.13 ± 93.76
DXR+PTX	8	23.75 ± 23.52

Pemberian DXR meningkatkan jumlah ekspresi kolagen tipe-IV secara bermakna (p = 0,003) dibandingkan

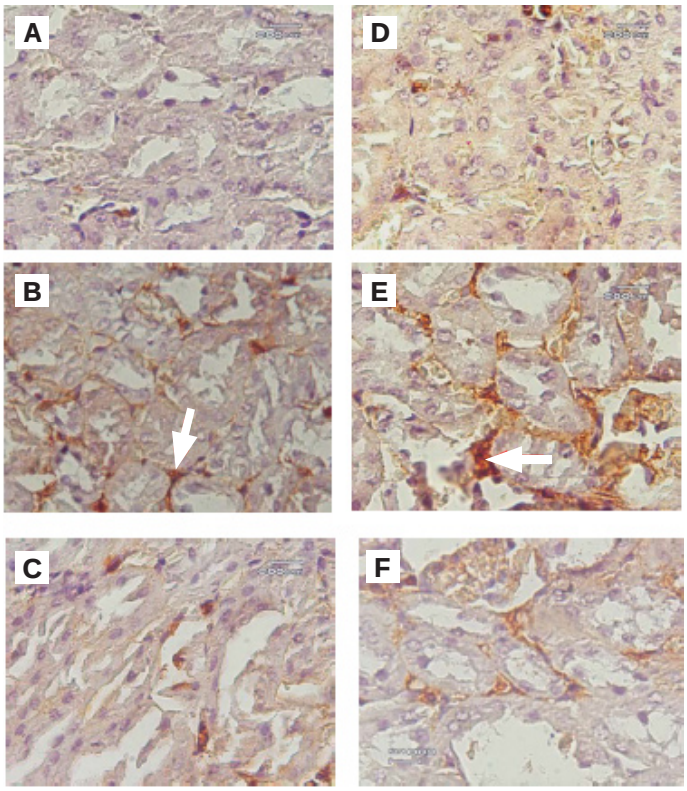

Gambar 5. Perbandingan gambaran protein kolagen tipe-1 yang diekspresikan oleh sel-sel fibrolas yang terletak di interstitial diantara kompartemen ginjal pada berbagai perlakuan dan waktu yang berbeda. Ekspresi kolagen tipe-1 pada membran sel-sel fibrolas nampak berwarna coklat perak (panah). A; B; dan C menunjukkan gambaran ekspresi kolagen tipe-1 pada kelompok perlakuan empat minggu, masing-masing untuk kelompok kontrol (K4 = A); kelompok yang diberi perlakuan DXR (kelompok P4 = B); dan kelompok kombinasi yang diberi DXR dan PTX (kelompok T4 = C), sedangkan D; E dan F adalah menunjukkan gambaran ekspresi kolagen tipe-1 pada kelompok perlakuan delapan minggu, masing-masing untuk kelompok kontrol (K8 = D); kelompok yang diberi perlakuan DXR (kelompok P8 = E); dan kelompok kombinasi yang diberi DXR dan PTX (kelompok T8 = F). (Pewarnaan immunohistokimia; pembesaran 400x-Olympus BX 50 Model BX-50F-3. Pentax Optio 230 Digital Camera 2.0 Megapixel).

kontrol. Meskipun terjadi penurunan ekspresi kolagen tipe-IV pada pemberian kombinasi DXR + PTX, terlihat tidak berbeda dengan kelompok yang diberikan DXR saja (p = 0,991). Data selengkapnya disajikan pada *Tabel 4*.

Tabel 4. Distribusi Rerata Ekspresi kolagen tipe-IV Masing-masing Kelompok Hewan Coba Pada Minggu ke-4

Kelompok Hewan Coba	Besar Sampel (N)	Ekspresi kolagen tipe-IV (sel mesangial imunoreaktif/30 glomerulus)
Kontrol	8	5,50 ± 5,50
DXR	8	31,88 ± 21,18
DXR+PTX	8	19,50 ± 22,83

Hasil ekspresi kolagen tipe-IV setelah empat dan delapan minggu perlakuan, dilakukan dengan pemeriksaan imunohistokimia pada membran di sel-sel mesangial glomerolus menggunakan mikroskop cahaya seperti terlihat pada *Gambar 6*.

Hasil uji Anova memperlihatkan terdapat perbedaan nilai rerata ekspresi yang bermakna pada Kolagen Tipe- IV (p = 0,007), sebaliknya untuk kolagen tipe-I (p = 0,409) tidak memperlihatkan perbedaan nilai rerata ekspresi yang bermakna. Hasil ringkasan uji Anova Kolagen Tipe- I dan Kolagen Tipe- IV secara lengkap disajikan pada *Tabel 5*.

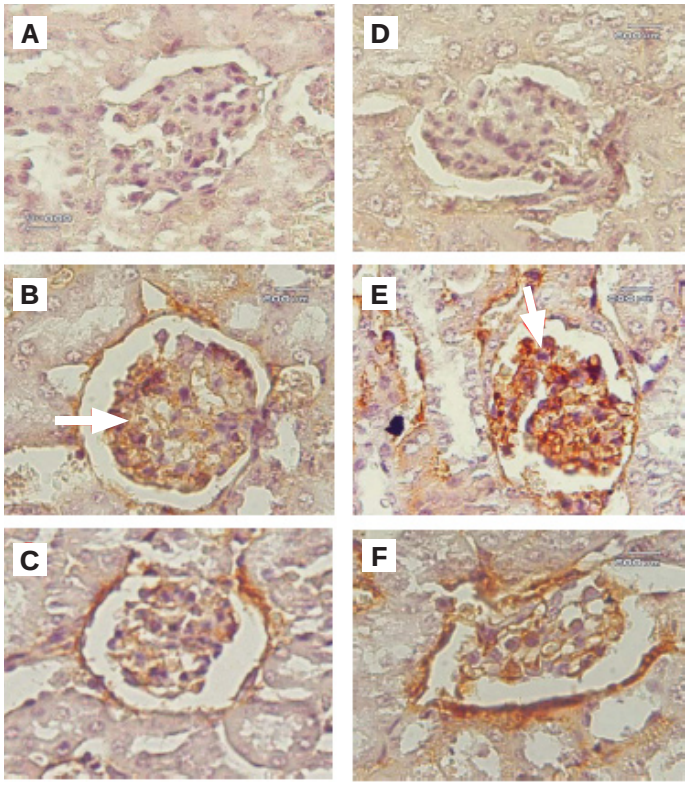

Gambar 6. Perbandingan gambaran protein kolagen tipe-4 yang diekspresikan oleh sel-sel mesangial glomerolus pada berbagai perlakuan dan waktu yang berbeda. Ekspresi kolagen tipe-4 pada membran sel-sel mesangial dan sel-sel fibrolas nampak berwarna coklat perak (panah). A; B; dan C menunjukkan gambaran ekspresi kolagen tipe-4 pada kelompok perlakuan empat minggu, masing-masing untuk kelompok kontrol (K4 = A); kelompok yang diberi perlakuan DXR (kelompok P4 = B); dan kelompok kombinasi yang diberi DXR dan PTX (kelompok T4 = C), sedangkan D; E dan F adalah menunjukkan gambaran ekspresi kolagen tipe-4 pada kelompok perlakuan delapan minggu, masing-masing untuk kelompok kontrol (K8 = D); kelompok yang diberi perlakuan DXR (kelompok P8 = E); dan kelompok kombinasi yang diberi DXR dan PTX (kelompok T8 = F). (Pewarnaan immunohistokimia; pembesaran 400×-Olympus BX 50 Model BX-50F-3. Pentax Optio 230 Digital Camera 2.0 Megapixel).

Tabel 5. Ringkasan hasil uji Anova Kolagen Tipe-I dan Kolagen Tipe- IV pada minggu ke-4

Variabel terikat	F	p
Kolagen Tipe-I	0,943	0,409
Kolagen Tipe- IV	7,026	0,007

* The mean difference is significant at the.05 level.

Data-data yang memperlihatkan perbedaan nilai rerata ekspresi bermakna, dilanjutkan LSD *post hoc test*. Hasil selengkapnya disajikan pada *Tabel 6*.

Tabel 6. Ringkasan hasil uji LSD *post hoc test* Kolagen Tipe- IV pada minggu ke-4

Variabel terikat	Kelompok hewan coba	p
Kolagen tipe- IV	Kontrol vs Perlakuan	0,003
	Perlakuan vs Terapi	0,991
	Terapi vs Kontrol	0,007

Hasil di atas memperlihatkan pemberian DXR secara bermakna meningkatkan ekspresi kolagen tipe- IV. Pada minggu ke-4, pemberian kombinasi DXR + PTX belum secara bermakna menurunkan ekspresi kolagen tipe- IV.

Data TGF-β1 dan MMP-9 tidak berdistribusi normal, meskipun sudah dilakukan transformasi data, maka alternatifnya dipilih uji Kruskal-Wallis. Dengan Uji Kruskal-Wallis, diperoleh TGF-β1 (p = 0,000), maka dapat diambil kesimpulan bahwa "*paling tidak* terdapat perbedaan ekspresi TGF-β1 antara dua kelompok hewan coba", maka dilanjutkan *post-Hoc test* menggunakan uji Mann-Whitney. Sedangkan Uji Kruskal-Wallis untuk MMP-9 (p = 0,147), yang berarti tidak terdapat perbedaan ekspresi MMP-9 antara ketiga kelompok hewan coba.

Hasil ringkasan *post-Hoc test* menggunakan uji Mann-Whitney secara lengkap disajikan pada *Tabel 7*.

Tabel 7 berikut memperlihatkan pemberian DXR secara sangat bermakna meningkatkan ekspresi TGF-β1, namun tidak untuk ekspresi MMP-9. Pada minggu ke-4 pemberian kombinasi DXR+PTX secara sangat bermakna menurunkan ekspresi TGF-β1. Pemberian kombinasi DXR+PTX menurunkan ekspresi MMP-9 namun tidak bermakna secara statistic.

Glomerulosklerosis dan Interstisial Fibrosis di Jaringan Ginjal pada Minggu ke-4

Pemberian agen nefrotoksik (DXR) secara bermakna meningkatkan perubahan histopatologi glomerulosklerosis (p = 0,000) maupun interstisial fibrosis (p = 0,002) dibandingkan kelompok kontrol. Pemberian kombinasi

Tabel 7. Ringkasan hasil uji Mann-Whitney post hoc test TGF-β1 pada minggu ke-4

Kelompok hewan coba	p	
	TGF-β1	MMP-9
Kontrol vs Perlakuan	0,001	0,368
Perlakuan vs Terapi	0,001	0,226
Terapi vs Kontrol	0,002	0,066

DXR+PTX pada hewan coba secara bermakna menurunkan perubahan histopatologi glomerulosklerosis (p = 0,002) maupun interstisial fibrosis (p = 0,002) dibandingkan kelompok perlakuan (hanya diberikan DXR, tanpa pemberian PTX). Hal ini mengindikasikan bahwa pemberian kombinasi DXR+PTX pada minggu ke-4 telah memperlihatkan menekan kejadian glomerulosklerosis dan interstisial fibrosis akibat pemberian agen nefrotoksik (DXR). Bahkan untuk interstisial fibrosis, penurunannya mendekati nilai normal (p = 0,082).

Hasil nilai rerata indeks sklerosis masing-masing kelompok hewan coba pada minggu ke-4 disajikan pada *Tabel 8*.

Tabel 8. Distribusi Rerata Indeks Sklerosis Masing-msing Kelompok Hewan Coba pada Minggu ke-4

Kelompok Hewan Coba	Besar Sampel (N)	Indeks Sklerosis
Kontrol	8	35,38 ± 12,83
DXR	8	152,63 ± 47,04
DXR+PTX	8	76,00 ± 31,32

Hasil pemeriksaan histologis glomerulus dengan teknik pewarnaan Verhoeff-Van Gieson (VvG) setelah empat dan delapan minggu perlakuan, menggunakan mikroskop cahaya seperti terlihat pada *Gambar 7*.

Hasil nilai rerata interstisial fibrosis masing-masing kelompok hewan coba pada minggu ke-4 disajikan pada *Tabel 9*.

Tabel 9. Distribusi Rerata Interstisial Fibrosis Masing-masing Kelompok Hewan Coba pada Minggu ke-4

Kelompok Hewan Coba	Besar Sampel (N)	Interstisial Fibrosis
Kontrol	8	14,50 ± 4,38
DXR	8	29,38 ± 12,06
DXR+PTX	8	20,50 ± 6,39

Hasil pemeriksaan histologis interstisial fibrosis dengan teknik pewarnaan Verhoeff-Van Gieson (VvG)

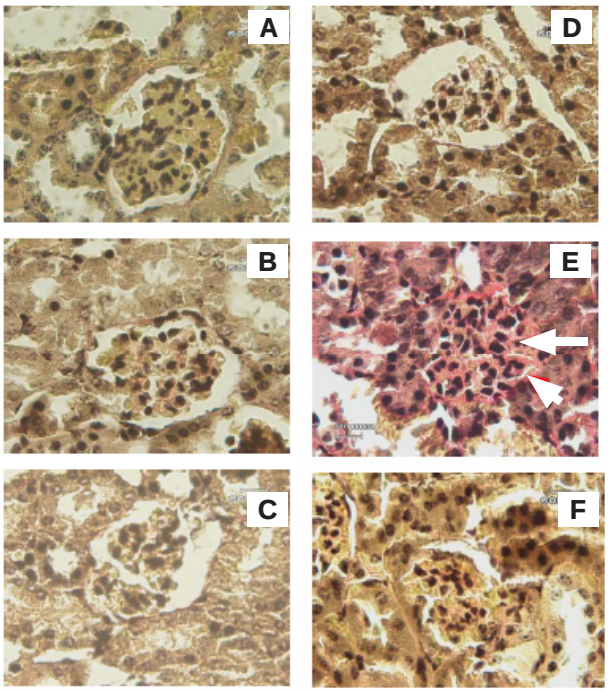

Gambar 7. Perbandingan gambaran glomerulosklerosis, yang timbul setelah perlakuan pada waktu yang berbeda. Jaringan sklerotik nampak berwarna merah (panah) yang terletak diantara sel-sel mesangial glomerulus. A; B; dan C menunjukkan glomerulosklerosis pada kelompok perlakuan empat minggu, masing-masing untuk kelompok kontrol (K4 = A); kelompok yang diberi perlakuan DXR (kelompok P4 = B); dan kelompok kombinasi yang diberi DXR dan PTX (kelompok T4 = C), sedangkan D; E dan F adalah gambaran glomerulosklerosis pada kelompok perlakuan delapan minggu, masing-masing untuk kelompok kontrol (K8 = D); kelompok yang diberi perlakuan DXR (kelompok P8 = E); dan kelompok kombinasi yang diberi DXR dan PTX (kelompok T8 = F). Nampak bahwa kelompok P8 (gambar E) menunjukan derajat sklerosis yang terberat, dimana pertumbuhan jaringan sklerotik yang luas pada glomerulus telah mengakibatkan Bowman`s *space* menyempit (kepala panah) (Pewarnaan Verhouff van Geison; pembesaran 400x-Olympus BX 50 Model BX-50F-3. Pentax Optio 230 Digital Camera 2.0 Megapixel).

setelah empat dan delapan minggu perlakuan, menggunakan mikroskop cahaya seperti terlihat pada *Gambar 8*.

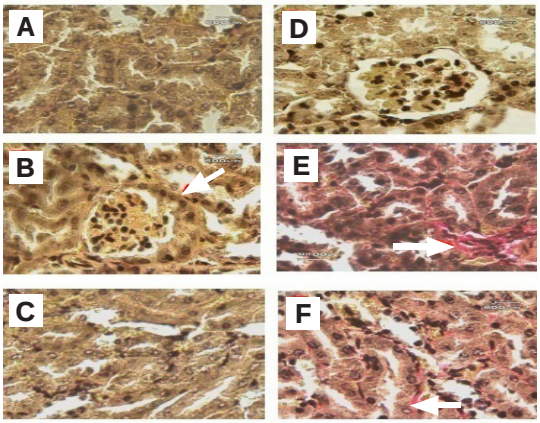

Gambar 8. Perbandingan gambaran Interstitial Fibrosis di antara perlakuan pada waktu yang berbeda. Jaringan fibrous nampak berwarna merah (panah) yang terletak di antara tubulus kontortus. A; B; dan C menunjukkan kelompok perlakuan empat minggu, masing-masing untuk kelompok kontrol (K4 = A); kelompok yang diberi perlakuan DXR (kelompok P4 = B); dan kelompok kombinasi yang diberi DXR dan PTX (kelompok T4 = C), sedangkan D, E, dan F adalah kelompok perlakuan delapan minggu, masing-masing untuk kelompok kontrol (K8 = D); kelompok yang diberi perlakuan DXR (kelompok P8 = E); dan kelompok kombinasi yang diberi DXR dan PTX (kelompok T8 = F). Terlihat bahwa pertumbuhan jaringan fibrous tidak signifikan pada semua perlakuan pada minggu ke empat, namun jelas terlihat pada kelompok perlakuan delapan minggu, terutama pada kelompok yang hanya diberi DXR atau P8 (kepala panah) (Pewarnaan Verhouff van Geison; pembesaran 400x-Olympus BX 50 Model BX-50F-3. Pentax Optio 230 Digital Camera 2.0 Megapixel).

Albuminuria pada minggu ke-4

Pemberian agen nefrotoksik (DXR) secara bermakna meningkatkan kadar albuminuria (p = 0,001) dibandingkan kontrol. Pemberian kombinasi DXR+PTX secara bermakna menurunkan albuminuria (p = 0,002) dibandingkan kelompok DXR, penurunan kadar albuminurianya

mendekati kelompok kontrol. Hasil ini memperlihatkan pada minggu ke-4 sudah mulai terlihat efek nefroprotektif PTX, yaitu dengan mengkombinasikan PTX+DXR. Hasil rerata kadar albuminuria pada minggu ke-4 masing-masing kelompok hewan coba disajikan pada *Tabel 10*.

Tabel 10. Distribusi Rerata Albuminuria Masing-masing Kelompok Hewan Coba pada Minggu ke-4

Kelompok Hewan Coba	Besar Sampel (N)	Albuminuria (ng/dL)
Kontrol	8	499,95 ± 268,81
DXR	8	989,35 ± 264,63
DXR+PTX	8	544,21 ± 206,79

Ekspresi Protein dan Perubahan Histopatologi di Jaringan Ginjal Serta Albuminuria pada Minggu ke-8

Ekspresi TGF-β1, MMP-9, kolagen tipe-I dan kolagen tipe-IV di jaringan ginjal pada minggu ke-8

Hasil penelitian pada minggu ke-8 memperlihatkan, bahwa pemberian agen nefrotoksik (DXR) secara bermakna meningkatkan ekspresi TGF-β1, kolagen tipe-I, dan kolagen tipe-IV dibandingkan kelompok kontrol. Selain itu DXR secara bermakna juga menurunkan MMP-9 dibandingkan kontrol. Pemberian kombinasi DXR + PTX pada hewan coba secara bermakna menurunkan ekspresi TGF-β1, kolagen tipe-I, dan kolagen tipe-IV, sebaliknya meningkatkan ekspresi MMP-9 dibandingkan kelompok perlakuan (hanya diberikan DXR, tanpa pemberian PTX).

Hasil rerata ekspresi TGF-β1 pada minggu ke-8 masing-masing kelompok hewan coba disajikan pada *Tabel 11*.

Tabel 11. Distribusi Rerata Ekspresi TGF-β1 Masing-masing Kelompok Hewan Coba pada Minggu ke-4

Kelompok Hewan Coba	Besar Sampel (N)	Ekspresi TGF-β1 (sel imunoreaktif/1.000 sel makrofag)
Kontrol	8	4,50 ± 3,89
DXR	8	177,88 ± 68,78
DXR+PTX	8	36 88 ± 9,51

Hasil rerata Ekspresi MMP-9 di jaringan ginjal pada minggu ke-8 masing-masing kelompok hewan coba disajikan pada *Tabel 12*.

Hasil rerata Ekspresi Kolagen tipe-I di jaringan ginjal pada minggu ke-8 masing-masing kelompok hewan coba disajikan pada *Tabel 13*.

Tabel 13. Distribusi Rerata Ekspresi Kolagen Tipe-I Masing-masing Kelompok Hewan Coba pada Minggu ke-4

Kelompok Hewan Coba	Besar Sampel (N)	Ekspresi kolagen tipe-I (sel imunoreaktif/1.000 sel fibroblas)
Kontrol	8	12,00 ± 14,32
DXR	8	186,25 ± 125,62
DXR+PTX	8	36,00 ± 29,14

Tabel 12. Distribusi Rerata Ekspresi MMP-9 Masing-masing Kelompok Hewan Coba pada Minggu ke-4

Kelompok Hewan Coba	Besar Sampel (N)	Ekspresi MMP-9 (sel imunoreaktif/1.000 sel PMN)
Kontrol	8	124,50 ± 72,47
DXR	8	50,75 ± 34,97
DXR+PTX	8	243,63 ± 59,70

Hasil rerata Ekspresi Kolagen tipe-IV di jaringan ginjal pada minggu ke-8 masing-masing kelompok hewan coba disajikan pada *Tabel 14*.

Tabel 14. Distribusi Rerata Ekspresi Kolagen Tipe-IV Masing-masing Kelompok Hewan Coba pada Minggu ke-4

Kelompok Hewan Coba	Besar Sampel (N)	Ekspresi kolagen tipe-IV (sel mesangial imunoreaktif/ 30 glomerulus)
Kontrol	8	10,50 ± 11,76
DXR	8	199,25 ± 123,31
DXR+PTX	8	61,13 ± 97,03

Glomerulosklerosis dan Interstisial Fibrosis di Jaringan Ginjal pada Minggu ke-8

Pemberian agen nefrotoksik (DXR) secara sangat bermakna meningkatkan perubahan histopatologi glomerulosklerosis maupun interstisial fibrosis ($p = 0{,}000$) dibandingkan kelompok kontrol. Pemberian kombinasi DXR+PTX pada hewan coba secara sangat bermakna menurunkan perubahan histopatologi glomerulosklerosis maupun interstisial fibrosis ($p = 0{,}000$) dibandingkan kelompok per-lakuan (hanya diberikan DXR, tanpa pemberian PTX).

Hasil nilai rerata indeks sklerosis masing-masing kelompok hewan coba pada minggu ke-8 disajikan pada *Tabel 15*.

Tabel 15. Distribusi Rerata Indeks Sklerosis Masing-masing Kelompok Hewan Coba pada Minggu ke-8

Kelompok Hewan Coba	Besar Sampel (N)	Indeks Sklerosis
Kontrol	8	76,63 ± 12.39
DXR	8	272,00 ± 58,09
DXR+PTX	8	135,75 ± 35,31

Hasil nilai rerata interstisial fibrosis masing-masing kelompok hewan coba pada minggu ke-8 disajikan pada *Tabel 16*.

Tabel 16. Distribusi Rerata Interstisial Fibrosis Masing-masing Kelompok Hewan Coba pada Minggu ke-8

Kelompok Hewan Coba	Besar Sampel (N)	Interstisial Fibrosis
Kontrol	8	16,75 ± 6,14
DXR	8	85,00 ± 7,33
DXR+PTX	8	60,50 ± 11,40

Albuminuria pada minggu ke-8

Pemberian agen nefrotoksik (DXR) secara tidak bermakna meningkatkan kadar albuminuria dibandingkan kelompok kontrol. Pemberian kombinasi DXR+PTX pada hewan coba secara tidak bermakna menurunkan albuminuria dibandingkan kelompok perlaku-an (hanya diberikan DXR, tanpa pemberian PTX).

Hasil nilai rerata albuminuria masing-masing kelompok hewan coba pada minggu ke-8 disajikan pada *Tabel 17*.

Tabel 17. Distribusi Rerata Albuminuria Masing-masing Kelompok Hewan Coba pada Minggu ke-8

Kelompok Hewan Coba	Besar Sampel (N)	Albuminuria (ng/dL)
Kontrol	8	713,81 ± 245,79
DXR	8	896,55 ± 313,22
DXR+PTX	8	809,64 ± 371,76

Ekspresi dan Perubahan Histopatologi di Jaringan Ginjal Serta Albuminuria pada Minggu ke-4 dan ke-8

Ekspresi TGF-β1, MMP-9, kolagen tipe-I dan kolagen tipe-IV di jaringan ginjal pada minggu ke-4 dan ke-8

Sampai pada minggu ke-8 tidak terdapat perubahan yang bermakna ekspresi TGF-β1 (p = 0,442) pada mencit kontrol. Semakin lama pemapar-an DXR akan semakin meningkatkan ekspresi TGF-β1 (p = 0,000). Pemberian kombinasi DXR+PTX secara bermakna menurunkan ekspresi TGF-β1 dibandingkan kelompok perlakuan (hanya diberikan DXR, tanpa pemberian PTX) baik pada minggu ke-4 maupun minggu ke-8 perlakuan.

Bertambahnya waktu perlakuan tidak memperlihatkan perbedaan (p = 0,056) ekspresi MMP-9 pada mencit kontrol. Pemberian DXR meningkatkan ekspresi MMP-9 pada minggu ke-4, sebaliknya menurun ekspresinya pada minggu ke-8. Pemberian kombinasi DXR+PTX secara bermakna meningkatkan ekspresi MMP-9, peningkatannya lebih terlihat pada minggu ke-8 (p = 0,060) dibandingkan minggu ke-4.

Ekspresi Kolagen tipe-I tidak berbeda (p = 0,843) dengan bertambahnya waktu perlakuan. Pemberian DXR terlihat meningkat secara sangat bermakna pada minggu ke-8 (p = 0,029) dibandingkan minggu ke-4. Pemberian kombinasi DXR + PTX secara bermakna menurunkan ekspresi Kolagen tipe-I baik pada minggu ke-4 ataupun minggu ke-8. Penurunan minggu ke-8 ini tidak berbeda bermakna (p = 0,370), dibandingkan minggu ke-4.

Ekspresi Kolagen tipe- IV terlihat tidak berbeda (p = 0,139) pada minggu ke-4 dan 8. Pada kelompok DXR, ekspresi Kolagen tipe- IV lebih terlihat meningkat secara sangat bermakna pada minggu ke-8 (p = 0,000) dibandingkan minggu ke-4, yang pada minggu ke-4 terlihat justru menurun ekspresinya. Pemberian kombinasi DXR+PTX secara bermakna menurunkan ekspresi Kolagen tipe- IV baik pada minggu ke-4 ataupun minggu ke-8.

Perubahan histopatologi glomerulosklerosis dan interstisial fibrosis di jaringan ginjal pada minggu ke-4 dan ke-8

Glomerulosklerosis terlihat meningkat sangat bermakna (p = 0,000) seiring bertambahnya waktu perlakuan pada kelompok kontrol. Peningkatan indeks sklerosis di glomerulus pada kelompok DXR, pada minggu ke-8 terlihat meningkat sangat bermakna (p = 0,000) dibandingkan minggu ke-4. Pemberian kombinasi DXR+PTX menurunkan glomerulo-sklerosis baik pada minggu ke-4 ataupun minggu ke-8. Penurunan minggu ke-8 berbeda bermakna (p = 0,003) dibandingkan minggu ke-4.

Interstisial fibrosis pada minggu ke-4 tidak berbeda (p = 0,574) dibandingkan minggu ke-8 pada kelompok mencit kontrol. Bertambahnya waktu pemaparan DXR terlihat semakin meningkatkan perubahan histopatologi interstisial fibrosis yang terjadi secara sangat bermakna (p = 0,000). Pemberian kombinasi DXR+PTX baik pada minggu ke-4 maupun ke-8 menurunkan perubahan histopatologi interstisial fibrosis di jaringan ginjal. Pemberian

PTX efeknya terhadap interstisial fibrosis sangat bermakna terlihat pada minggu ke-8 dibandingkan minggu ke-4 (p = 0,000).

Albuminuria pada minggu ke-4 dan ke-8

Kelompok kontrol memperlihatkan albuminuria meningkat dengan bertambahnya usia mencit, meskipun tidak bermakna (p = 0,119). Pemberian DXR meningkatkan kadar albuminuria. Peningkatannya pada minggu ke-8 lebih rendah dibandingkan minggu ke-4, meskipun tidak bermakna (p = 0,532). Pemberian kombinasi DXR+PTX pada hewan coba terlihat menurunkan albuminuria dibandingkan kelompok perlakuan (hanya diberikan DXR, tanpa pemberian PTX), pada minggu ke-4 lebih menurunkan albuminuria dibandingkan pada minggu ke-8.

Pendekatan Prinsip Ontology

Penggunaan DXR untuk menginduksi nefrotoksik pada hewan coba telah dipergunakan secara luas. Berdasarkan prinsip Ontology, proses terjadinya kerusakan ginjal dimulai dari pemberian DXR yang akan berikatan dengan reseptor membrane sel tubulus proksimal kemudian merangsang enzim NADPH yang berada pada mitokondria sehingga membentuk ROS. Proses ini sesuai dengan *initial stage* (*Incubation period/Sub clinical*).

Terjadinya kerusakan pada jaringan ginjal bisa dideteksi dari:

1. Tingkat molekuler (ekspresi TGF-β1, MMP-9, kolagen tipe-I, dan kolagen tipe-IV) yang dilakukan pemeriksaan imunobiologik dengan metode imunohistokimia.
2. Tingkat seluler (glomerulosklerosis dan interstisial fibrosis) yang dideteksi dari perubahan histopatologis dengan teknik pewarnaan Verhoeff-Van Gieson.
3. Tingkat klinis (albuminuria) menggunakan antibodi monoklonal albumin dengan teknik elisa.

Doxorubicin sebagai bahan nefrotoksik, bersifat destruktif terhadap sel-sel ginjal. Efek samping tersebut disebabkan oleh ROS yang memiliki reaktifitas sangat tinggi. ROS akan merusak sel-sel tubulus proksimal, endotel, membran basalis, maupun glomerolus. Sel-sel yang rusak akan membentuk *debris. Debris* akan mengaktifkan makrofag, lewat *TLR-4,* sehingga makrofag mengekspresikan sitokin-sitokin TNF-α1, TGF-β1, IL-1β, IL-6, dan IL-8 (**Tamaki** *et al*., 1994; **Wang** dan **Wang**, 2001). Proses ini sesuai dengan tahap ***emergence stage***.

IL-6 dan TNF-α1 akan memacu leukositosis termasuk PMN maupun monosit yang bergerak menuju lesi pada ginjal. IL-8 akan menarik PMN dalam sirkulasi mendekat permukaan endotel pembuluh darah ginjal. Ikatan TGF-β1 pada reseptor membran sel fibroblas akan merangsang ekspresi kolagen tipe-I sehingga terjadi interstitial fibrosis. Selain itu, TGF-β1 juga akan merangsang reseptor sel mesangial sehingga mengekspresikan kolagen tipe-IV (**Tamaki** *et al.*, 1994; **Robbins** dan **Cotran**, 2005).

TNF-α1 akan merangsang endotel pembuluh darah sehingga endotel tersebut akan mengekspresikan e-selektin. E-selektin akan mengikat PMN, kemudian PMN akan mengekspresikan MMP-9. MMP-9 akan mendegradasi kolagen tipe-I maupun tipe-IV. TGF-β1 bersifat menghambat ekspresi MMP-9 (antagonis). Pemberian DXR menyebabkan TGF-β1 lebih dominan dibanding MMP-9, sehingga terjadi *imbalance* (**David** dan **Abbe**, 1993; **Belloc** dan **Dumani**, 1995; **Wang** dan **Wang**, 2001; **Sankar**, 2006; **Gameson** dan **Reeves**, 2007). Tahap ini sesuai dengan ***active stage***.

Pemberian kombinasi DXR+PTX pada penelitian ini, PTX berperan sebagai anti ROS, sehingga kerusakan sel (debris) berkurang, akibatnya rangsangan terhadap makrofag lewat TLR-4 berkurang pula. Akibatnya ekspresi TGF-β1 oleh makrofag juga berkurang, sehingga penekanan ekspresi MMP-9 oleh TGF-β1 berkurang pula. Kondisi tersebut akan meningkatkan ekspresi MMP-9, sehingga PTX berperan dalam memperbaiki keadaan *imbalance* tersebut (**Suryohudoyo**, 2000; **Kupsakova** *et al.*, 2002; **Mayes**, 2003; **Davila** *et al.*, 2004).

Keadaan *imbalance* ini akan berujung pada terjadinya interstitial fibrosis akibat ekspresi kolagen tipe-I maupun glomerulosklerosis sebagai akibat ekspresi kolagen tipe-IV. Terjadinya glomerulo-sklerosis dan interstitial fibrosis, merupakan suatu kondisi yang *irreversible*. Tahapan ini sesuai dengan ***terminal stage***.

Albuminuria merupakan petanda dini (*marker*) terjadinya disfungsi endotel secara umum meliputi pembuluh darah renal, kardial, maupun serebral. Adanya albuminuria secara mudah dapat dideteksi lewat urin, dengan mengetahui albuminuria yang dimulai dengan mikroalbuminuria, kita menjadi lebih dini mengetahui disfungsi endotel tersebut sehingga prognosisnya lebih baik karena disfungsi endotel tersebut masih reversibel (**Bawazier**, 2006; **Weir**, 2007; **Loscalzo**, 2009).

Pendekatan Prinsip Epistomology

Ekspresi TGF- β1 dan MMP-9

Ekspresi TGF- β1

Pada penelitian ini ekspresi TGF-β1 di jaringan ginjal pada kelompok mencit yang diinduksi DXR sebagai agen nefrotoksik terlihat lebih tinggi daripada mencit normal sebagai kontrol. Peningkatan ekspresi TGF-β1 secara

bermakna sudah terlihat pada minggu ke-4, bertambahnya waktu induksi DXR lebih meningkatkan ekspresi TGF-β1. Peningkataan ekspresi TGF-β1 ini dimungkinkan karena pada pemberian DXR akan terjadi "DXR Iron Complex". DXR Iron Complex tersebut akan menghasilkan ROS yang bersifat merusak struktur sel sehingga terbentuk debris. Debris merangsang makrofag melalui TLR-4, sehingga melepas-kan ikatan Nf-κB dengan IκB akibatnya Nf-κB menjadi aktif. Nf-κB sebagai faktor transkripsi akan menyebabkan makrofag mengekspresikan sejumlah sitokin pro inflamasi, dan TGF-β1 (**Tamaki** *et al*., 1994; **Robbins** dan **Cotran**, 2005; **Guntur**, 2006; **Baratawidjaja** dan **Iris**, 2009) TGF-β1 memainkan peran kunci dalam terbentuknya fibrosis ginjal pada manusia dan hewan coba. Menurut **Koli** *et al*., (2001) protease, thrombospondin-1, ROS, dan pH rendah merupa-kan faktor-faktor yang mungkin mampu memperantarai aktivasi TGF-β1 di ginjal. Menurut **Wang** *et al*., (2005) TGF-β1 akan ber-ikatan pada reseptor TGF-β tipe II (TGFR-II) yang aktif, yang pada gilirannya akan merekrut dan mengaktifkan reseptor TGF-β tipe I (TGFR-I). TGFR-I yang aktif, kemudian akan mengaktifkan Smad2 dan Smad3 untuk membentuk kompleks hetero-oligomeric dengan Smad4, yang selanjutnya akan translokasi ke dalam nukleus untuk mengatur transkripsi gen target. Banyak penelitian yang telah membuktikan bahwa blokade TGF-β1 dapat memper-baiki fibrosis ginjal (**Blobe** *et al*., 2000).

Hasil penelitian ini menunjukkan bahwa kombinasi DXR+PTX secara signifikan menghambat produksi TGF-β1 pada nefrotoksik akibat DXR, pemberian PTX sebagai agen nefroprotektif yang dikombinasikan dengan DXR terlihat menurunkan TGF-β1 baik pada minggu ke-4 ataupun ke-8. Hasil ini sejalan dengan hasil penelitian **Xiong** *et al*., (2003) PTX dapat menurunkan secara bermakna ekspresi TGF-β1 pada fibrosis hepar. PTX adalah derivat xanthin, sebagai penghambat fosfodiesterase, dapat mendorong peningkatan cAMP intraselular, pelebaran pembuluh darah dan otot polos, perbaikan mikrosirkulasi. Kemampuan PTX dalam menurunkan ekspresi TGF-β1 dimungkinkan, karena PTX selain dalam reaksi oksidasi bertindak sebagai donor elektron dan memiliki kemampuan menghambat fosfodiesterase (**Fang** *et al*., 2003). Dengan kemampuannya sebagai donor elektron, maka PTX dapat bersifat sebagai anti ROS akibatnya kerusakan struktur sel dapat dicegah. Pencegahan kerusakan sel-sel akibat ROS ini akan menyebabkan berkurangnya debris, sehingga rangsangan terhadap TLR-4 juga akan berkurang. Keadaan ini menyebabkan aktivitas NFkB pada makrofag berkurang, akibatnya ekspresi sitokin TGF-β1 juga berkurang (**Kupsakova** *et al*., 2002; **Mayes**, 2003; **Davila** *et al*., 2004). Hasil ini memberikan hipotesis lebih lanjut bahwa kombinasi PTX dengan DXR akan menghambat peningkatan ekspresi TGF-β1 sehingga dapat mengurangi glomerulosklerosis dan interstisial fibrosis.

Pengalaman klinis, PTX banyak digunakan untuk perawatan vaskuler perifer dan penyakit serebrovaskuler. PTX dapat menghambat proliferasi dan sintesis glikosaminoglikan dan kolagen oleh fibroblas (**Fang** *et al*., 2003). PTX mampu menghambat proliferasi sel-sel limfosit, fibroblas, dan mesangial, selain PTX juga mampu menurunkan produksi protein-protein ECM (**Strutz** *et al*., 2000; **Lin** *et al*., 2002). PTX juga dapat mengurangi fibrosis peritoneal dan pembentukan adhesi pascaoperasi (**Fang** *et al*., 2003).

Ekspresi MMP-9

Salah satu peran TGF-β1 adalah menghambat ekspresi MMP-9 (**Mandy** dan **Magy**, 1997; **Usta** dan **Ismailaglu**, 2004), pada minggu ke-4 peningkatan ekspresi TGF-β1 pada hewan coba yang diinduksi DXR belum maksimal. Bertambahnya waktu induksi DXR, akan lebih meningkatkan ekspresi TGF-β1. Menurut **Tamaki** *et al*., (1994) puncak ekspresi TGF-β1 terlihat pada minggu ke-16. Sehingga pada minggu ke-4 kemampuan TGF-β1 dalam menghambat ekspresi MMP-9 belum maksimal, hal ini terlihat ekspresi MMP-9 di jaringan ginjal pada kelompok mencit yang diinduksi DXR pada minggu ke-4 tidak berbeda dengan mencit kontrol. Bertambahnya waktu lebih meningkatkan daya hambat TGF-β1 terhadap ekspresi MMP-9, hal ini terlihat pada kelompok mencit yang diinduksi DXR pada minggu ke-8 terjadi penurunan yang bermakna dari ekspresi MMP-9.

Pemberian kombinasi PTX dan DXR meningkatkan ekspresi MMP-9, hal ini terlihat pada kelompok terapi terjadi peningkatan ekspresi MMP-9 dibandingkan kelompok perlakuan yang hanya mendapatkan DXR. Pada minggu ke-4 ekspresi MMP-9 kelompok terapi tidak berbeda dengan perlakuan. Peningkatan waktu induksi akan meningkatkan ekspresi MMP-9, hal ini terlihat pada minggu ke-8 terjadi peningkatan yang bermakna dari kelompok terapi dibandingkan kelompok perlakuan.

Ekspresi kolagen tipe-I dan kolagen tipe-IV

Ekspresi kolagen tipe-I

Hasil pemeriksaan imunohistokimia di jaringan ginjal pada penelitian ini kelompok mencit yang diinduksi agen nefrotoksik (DXR) memperlihatkan jumlah sel-sel fibroblas imunoreaktif pada membran sel yang lebih tinggi dibandingkan kelompok kontrol. Dari analisis statistik terdapat adanya peningkatan ekspresi kolagen tipe-I pada

minggu ke-4 dan ke-8, peningkatan ekspresi kolagen tipe-I lebih bermakna terlihat pada minggu ke-8.

Kelompok mencit yang diberikan kombinasi PTX dan DXR, memperlihatkan jumlah sel-sel fibroblas imunoreaktif pada permukaan sel yang lebih rendah dibandingkan kelompok yang hanya mendapat-kan DXR saja. Dari analisis statistik terdapat adanya penurunan ekspresi kolagen tipe-I pada minggu ke-4 dan ke-8.

Hasil penelitian memperlihatkan ekspresi TGF-β1 kelompok yang diberikan kombinasi PTX dan DXR lebih rendah dari pada kelompok yang hanya diberikan DXR. Dengan kemampuan PTX dalam menghambat glomerulosklerosis dan interstisial fibrosis (**Strutz** *et al*., 2000; **Lin** *et al*., 2002), maka akan menurunkan ikatan TGF-β1 pada reseptor membran sel fibroblas (**Tamaki** *et al*., 1994; **Robbins** dan **Cotran**, 2005). Penurunan ikatan TGF-β1 pada reseptor membran sel fibroblas akan menurunkan stimulasi ekspresi kolagen tipe-I (**Tamaki** *et al*., 1994; **Robbins** dan **Cotran**, 2005), sesuai hasil penelitian kami kelompok yang diberikan kombinasi PTX dan DXR terjadi penurunan ekspresi kolagen tipe-I, penurunan lebih bermakna pada minggu ke-8. Hasil ini sejalan dengan penelitian **Xiong** *et al*., (2003) yang memperlihatkan pemberian PTX pada hewan coba model fibrosis hepatik dapat menurunkan ekspresi kolagen tipe-I.

Ekspresi kolagen tipe-IV

Hasil pemeriksaan imunohistokimia di jaringan ginjal pada penelitian ini kelompok mencit yang diinduksi agen nefrotoksik (DXR) memperlihatkan jumlah sel-sel mesangial imunoreaktif pada permukaan sel yang lebih tinggi dibandingkan kelompok kontrol. Dari analisis statistik terdapat adanya peningkatan ekspresi kolagen tipe-IV pada minggu ke-4 dan ke-8, peningkatan ekspresi kolagen tipe-IV lebih bermakna terlihat pada minggu ke-8.

Kelompok mencit yang diberikan kombinasi PTX dan DXR, memperlihatkan jumlah sel-sel mesangial imunoreaktif pada permukaan sel yang lebih rendah dibandingkan kelompok yang hanya mendapatkan DXR saja. Dari analisis statistik terdapat adanya penurunan ekspresi kolagen tipe-IV pada minggu ke-4 dan ke-8, dengan penurunan lebih bermakna pada minggu ke-8. PTX memiliki kemampuan untuk menghambat proliferasi sel-sel mesangial (**Strutz** *et al*., 2000; **Lin** *et al*., 2002). Sejalan dengan hasil penelitian ini yang menunjukkan kelompok yang diberikan kombinasi PTX dan DXR memperlihatkan ekspresi TGF-β1 lebih rendah dibandingkan kelompok yang hanya diberikan DXR, maka akan menurunkan ikatan TGF-β1 pada reseptor membran sel mesangial (**Tamaki** *et al*., 1994; **Robbins** dan **Cotran**, 2005). Penurunan ikatan TGF-β1 pada reseptor membran sel mesangial akan menurunkan stimulasi ekspresi kolagen tipe-IV (**Tamaki** *et al*., 1994; **Robbins** dan **Cotran**, 2005), sesuai hasil penelitian kami kelompok yang diberikan kombinasi PTX dan DXR terjadi penurunan ekspresi kolagen tipe-IV, penurunan lebih bermakna pada minggu ke-8.

Hasil penelitian histopatologi glomerulosklerosis dan interstisial fibrosis

Glomerulosklerosis

Hasil pemeriksaan histologis glomerulus dengan teknik pewarnaan VvG pada penelitian ini kelompok mencit yang diinduksi agen nefrotoksik (DXR) memperlihatkan derajat ekspansi matrik glomerulus atau Indeks Sklerosis yang lebih tinggi dari pada mencit normal sebagai kontrol. Dari analisis statistik terdapat adanya peningkatan yang bermakna glomerulosklerosis pada minggu ke-4 dan ke-8. Tetapi peningkatan glomerulosklerosis lebih tinggi pada minggu ke-8. Hasil ini sesuai dengan penelitian **Guo** *et al*., (2008).

Kelompok mencit yang diberikan kombinasi PTX dan DXR, memperlihatkan Indeks Sklerosis (Glomerulosklerosis) yang lebih rendah dari pada mencit yang hanya diberikan DXR saja. Analisis statistik menginformasikan adanya penurunan indeks sklerosis yang bermakna baik pada minggu ke-4 ataupun ke-8. Penurunan indeks sklerosis lebih bermakna pada minggu ke-8. Hasil ini mengisyaratkan semakin lama penggunaan DXR akan semakin menambah dampak kerusakan pada glomerulus. Pemakaian DXR yang dikombinasikan dengan PTX, akan menurunkan derajat kerusakan glomerulus secara bermakna. Kemampuan PTX dalam menghambat proses glomerulo-sklerosis, dimungkinkan sejalan hasil penelitian pada variabel-variabel lainnya yaitu ekspresi TGF-β1 dan kolagen tipe-IV yang terlihat lebih rendah dibandingkan kelompok yang hanya diberikan DXR. Penurunan ekspresi TGF-β1 akan menurunkan rangsangan pada reseptor sel mesangial yang akan menyebabkan penurunan sinyal (*cytoplasmic signal transduction pathway*) sehingga ekspresi kolagen tipe-IV lebih rendah, yang mengakibatkan terjadinya penghambatan proses glomerulosklerosis (**Mayes**, 2003; **Robbins** dan **Cotran**, 2005).

Interstisial Fibrosis

Penelitian ini memperlihatkan kelompok mencit yang diinduksi DXR terjadi peningkatan interstisial fibrosis, peningkatan secara bermakna sudah terlihat pada minggu ke-4, pada minggu ke-8 interstisial fibrosis lebih meningkat

pada kelompok mencit dibandingkan kelompok kontrol.

Fibrosis ginjal adalah penentu utama hilangnya fungsi ginjal yang mengarah ke penyakit ginjal stadium akhir. Perkembangan fibrosis ginjal adalah proses yang kompleks yang melibatkan berbagai jalur sinyal intraselular yang rumit. Jalur mitogen-activated protein kinase (MAPK) p38 dan jalur sinyal TGF-β1/Smad merupakan jalur sinyal intraselular penting yang terlibat dalam produksi mediator-mediator proinflamasi dan profibrotik serta sintesis dan penumpukan produk-produk ECM (**Li** *et al*., 2006a). Tingkat ekspresi TGF-β1 sangat menentukan keparahan interstisial fibrosis ginjal, penelitian menunjukkan bahwa ekspresi TGF-β1 yang berlebihan menyebabkan perkembangan interstisial fibrosis. Salah satu yang paling penting efek profibrotik TGF-β1 adalah adanya autoinduksi dalam berbagai jenis sel fibroblas, yang mungkin bertanggung jawab untuk mempertahankan atau memperkuat respons TGF-β1 baik secara autokrin atau parakrin.

Kelompok terapi terlihat adanya penurunan interstisial fibrosis yang bermakna pada minggu ke-4 dan ke-8. Hasil ini sejalan dengan hasil penelitian kelompok kombinasi PTX dan DXR yang memperlihatkan penurunan ekspresi TGF-β1 dan kolagen tipe I. Penurunan ekspresi TGF-β1, akan berdampak pada penurunan ikatan TGF-β1 pada reseptor membran sel fibroblas sehingga terjadi penurunan stimulasi ekspresi kolagen tipe-I yang akan menurunkan interstitial fibrosis (**Tamaki** *et al*., 1994; **Robbins** dan **Cotran**, 2005). Hasil ini sesuai dengan penelitian **Xiong** *et al*., (2003) bahwa PTX memperlihatkan menghambat fibrosis hepatik melalui penurunan ekspresi TGF-β1 dan kolagen tipe-I.

Hasil penelitian terkini menunjukkan PTX telah ditemukan memiliki efek antifibrosis. Penelitian in vitro menunjukkan bahwa PTX dapat menghambat aktivitas fibroblas dari pasien hepatitis dan menekan sintesis kolagen. Pengobatan dengan PTX dalam tahap awal dapat mengurangi lesi hepatika dan reaksi inflamasi. Hal ini menunjukkan PTX mampu menghambat progresivitas interstisial fibrosis ginjal akibat efek samping yang ditimbulkan pemakaian DXR.

Hasil Penelitian Albuminuria

Albuminuria adalah faktor risiko bagi perkembangan penyakit ginjal, albuminuria selama perawatan menjadi prediktor tingkat penurunan GFR. Oleh karena itu, terapi renoprotektif harus bertujuan pada tercapainya efek maksimal antialbuminuria. Hasil penelitian ini memperlihatkan kelompok mencit yang diinduksi DXR terjadi peningkatan albuminuria, peningkatan secara bermakna terlihat pada minggu ke-4, sedangkan pada minggu ke-8 peningkatan albuminuria kurang bermakna dibandingkan kelompok kontrol.

Pentoxifylline adalah turunan metilxanthin dengan efek menguntung-kan pada aliran darah mikrosirkulasi. Penelitian terkini menunjukkan bahwa PTX mengurangi ekskresi albuminuria pada individu dengan diabetes, baik dengan fungsi ginjal normal dan gagal ginjal. Dalam penelitian sebelumnya peningkatan konsentrasi TNF-α terkait dengan ekskresi albuminuria yang lebih tinggi, pemberian PTX secara bermakna menurunkan TNF-α dan albuminuria. TNF-α bersifat sitotoksik terhadap glomerulus, mesangial, dan sel-sel epitel dan dapat menyebabkan kerusakan ginjal yang bermakna.

Pada penelitian ini kelompok kombinasi PTX dan DXR memperlihatkan penurunan albuminuria, penurunan yang bermakna terlihat pada minggu ke-4, namun pada minggu ke-8 penurunannya kurang bermakna dari pada kelompok yang hanya diberikan DXR saja.

Berdasarkan prinsip epistomology, secara keseluruhan hasil penelitian kami mengenai pengaruh DXR sebagai obat nefrotoksik dengan variabel TGF-β1, MMP-9, kolagen tipe-I, kolagen tipe-IV, glomerulo-sklerosis, interstisial fibrosis dan albuminuria, sesuai dengan penelitian **Tamaki** *et al*., (1994), tetapi pada penelitian ini kami tambahkan pemberian PTX sebagai obat nefroprotektif. Dari hasil penelitian ini didapatkan pemberian kombinasi DXR+PTX secara bermakna menghambat ekspresi variabel-variabel penyebab nefrotoksik.

Pendekatan Prinsip Axiology

Berdasarkan prinsip axiology, secara keseluruhan **manfaat** hasil penelitian ini adalah kombinasi DXR+PTX dapat mencegah progresivitas glomerulosklerosis, interstisial fibrosis, dan albuminuria akibat pemberian DXR. Pencegahan progresivitas glomerulosklerosis, interstisial fibrosis, dan albuminuria tersebut akan berefek mengurangi kumulatif sisa-sisa metabolisme protein sehingga dapat mencegah terjadinya sindroma uremia.

SIMPULAN DAN SARAN

Simpulan

Berdasarkan hasil-hasil penelitian yang dilakukan, maka dapat diambil kesimpulan sebagai berikut:

a. Pemberian DXR terbukti meningkatkan ekspresi TGF-β1 yang merangsang bertambahnya ekspresi kolagen tipe-IV, kemudian menyebabkan glomerulosklerosis,

akan berakibat terjadinya albuminuria yang akhirnya menyebabkan gangguan fungsi ginjal.

Pemberian DXR terbukti meningkatkan ekspresi TGF-β1 yang merangsang bertambahnya ekspresi kolagen tipe-I, kemudian menyebabkan interstitial fibrosis ginjal, yang akhirnya menyebabkan gangguan fungsi ginjal.

b. Pemberian DXR mencegah peningkatan ekspresi MMP-9 sel PMN ginjal, sehingga akan berpengaruh pada menurunnya degradasi kolagen tipe-IV oleh MMP-9, kemudian menyebabkan glomerulo sklerosis, akan berakibat terjadinya albuminuria yang akhirnya menyebabkan gangguan fungsi ginjal.

   Pemberian DXR mencegah peningkatan ekspresi MMP-9 sel PMN ginjal, sehingga akan berpengaruh pada menurunnya degradasi kolagen tipe-I oleh MMP-9, kemudian menyebabkan interstitial fibrosis ginjal, yang akhirnya menyebabkan gangguan fungsi ginjal.

c. Kombinasi PTX dan DXR mencegah peningkatan ekspresi TGF-β1 yang menurunkan ekspresi kolagen tipe-IV, kemudian menghambat glomerulosklerosis, akan berakibat mengurangi albuminuria yang akhirnya memperbaiki gangguan fungsi ginjal.

   Kombinasi PTX dan DXR mencegah peningkatan ekspresi TGF-β1 yang menurunkan ekspresi kolagen tipe-I, kemudian menghambat interstisial fibrosis ginjal, yang akhirnya memperbaiki gangguan fungsi ginjal.

d. Kombinasi PTX dan DXR meningkatkan ekspresi MMP-9 sel PMN ginjal, sehingga menurunkan ekspresi kolagen tipe-IV, kemudian akan mengurangi glomerulosklerosis, yang berakibat menurunnya albuminuria, akhirnya memperbaiki gangguan fungsi ginjal.

Kombinasi PTX dan DXR meningkatkan ekspresi MMP-9 sel PMN ginjal, sehingga menurunkan ekspresi kolagen tipe-I, kemudian akan mengurangi interstisial fibrosis ginjal, akhirnya memperbaiki gangguan fungsi ginjal.

Saran

Berdasarkan hasil penelitian tersebut maka ada beberapa saran, yaitu:

1. Pemberian PTX pada penelitian kami menggunakan dosis terapi minimal, untuk mendapatkan efek maksimal bisa ditingkatkan dosisnya, sehingga didapatkan efek terapi yang lebih baik.
2. Proses glomerulosklerosis dan interstisial fibrosis sampai minggu ke-8 masih progresif. Hal ini terbukti, pada penelitian didapatkan adanya peningkatan kuantitas variabel pada minggu ke-8 yang lebih tinggi dibandingkan minggu ke-4. Sementara penelitian kami dihentikan pada minggu ke-8 (sesuai dengan kerangka operasional penelitian), sehingga penelitian sebaiknya dilanjutkan dengan waktu observasi yang lebih lama (12–16 minggu).
3. Pada penelitian kami pemberian obat nefroprotektif (PTX) memang bermanfaat, tetapi akan lebih baik bila dibandingkan dengan obat-obatan nefroprotektif lainnya. Sehingga dapat dilakukan penelitian dengan obat nefroprotektif lain yang mungkin lebih bermanfaat (sistein, glutation, BMP-7, sel punca).

DAFTAR PUSTAKA

Baratawidjaja KG, **Iris R**, 2009. Imunologi Dasar. Edisi VIII. FK Universitas Indonesia.

Bawazier LA, 2006. Albuminuri. Buku Ajar Penyakit Dalam: Ed IV. Dept. Penyakit Dalam. Fakultas Kedokteran Universitas Indonesia.

Belloc F, **Dumani P**, 1995. Effect of Pentoxifilline on Apoptosis of Cultural Cells. J Cardiovase Pharmacal 25: 71–74.

Blobe GC, **Schiemann WP**, and **Lodish HF**, 2000. Role of Transforming Growth Factor ß in Human Disease. N Engl J Med 343(3): 228.

David D, **Abbe S**, 1993. Protective Effect of Recombinant Human Interlukin-1α in Doxorubicin Treated Normal and Tumor Bearing Mice. Cancer Research S3: 1565–1570.

Davila ME, **Esqueda**, **Martinez F**, **Morales**, 2004. Pentoxifyllin Diminshes the Oxidative Damage to Renal Tissue Induced Shreptotozocin in Rat. Experimental Diab Res 5: 245–251.

Erlan JF, **Desmant**, 2001. Transfers of Ferritin-Bound Iron to Andriamicyn. FEBS letters 176: 97–100.

Fang CC, **Lai MN**, **Chien CT**, **Hung KY**, **Tsai CC**, **Tsai TJ**, and **Hsieh BS**, 2003. Effects of Pentoxifylline on Peritoneal Fibroblasts And Silica-Induced Peritoneal Fibrosis. Peritoneal Dialysis International 23: 228–236.

Gameson R, **Reeves WB**, 2007. TNF-α Mediates Chemokine and Sitokine Expression and Renal Injury in Cesplation Nephrotoxcity. J. Clin Invest 110: 835–842.

Guntur AH, 2006. SIRS dan SEPSIS (Imunologi, Diagnosis, Penatalaksanaan). Sebelas Maret University Press. Surakarta.

Guo J, **Ananthakrishnan R**, **Qu W**, **Lu Y**, **Reiniger N**, **Zeng S**, **Ma W**, **Rosario R**, **Yan SF**,

Ramasamy R, **D'Agati V**, and **Schmidt AM**, 2008. RAGE Mediates Podocyte Injury in Adriamycin-induced Glomerulosclerosis. J Am Soc Nephrol 19: 961–972.

Hasinoff BB, 1989. Self Reduction of the Iron (III) Doxorubicin Complex. Free Radic Bio Med 7(6): 583–93.

Koli K, **Saharinen J**, **Hyytiainen M**, **Penttinen C**, **Keski-Oja J**, 2001. Latency, activation, and binding proteins of TGF-beta. Microsc Res Tech 52: 354–362.

Kupsakova, **Docolomansky P**, **Ryber M**, **Brier A**, 2002. Carbonyl Group of Aliphatic Side Chain on Pentoxifyllin does not Play Role for P.Glycoprotein Antagonizing Effect of Pentoxifyllin. Gen Physol Biophys 21: 471–8.

Li J, **Campanale NV**, **Liang RJ**, **Deane JA**, **Bertram JF**, **and Ricardo SD**, 2006. Inhibition of p38 Mitogen-Activated Protein Kinase and Transforming Growth Factor-β1/Smad Signaling Pathways Modulates the Development of Fibrosis in Adriamycin-Induced Nephropathy. Am J Pathol 169(5): 1527–1540.

Lin SL, **Chen YM**, **Chien CT**, **Chiang WC**, **Tsai CC**, **Tsai TJ**, 2002. Pentoxifylline Attenuated the Renal Disease Progression in Rats with Remnant Kidney. J Am Soc Nephrol 13: 2916–2929.

Loscalzo J, 2009. Azotemia and Urinary Abnormalitis. In Harison's Manual of Medicine. 17th edition. New York, McGraw-Hill, pp. 274–280.

Mandy Y, **Magy Z**, 1997. Effect of Tumor Necrosis Factor for Pentoxifilline on Icam-1 Expression on Human Poly Morpho Nuclear Granulocytes. Int Arch Allergy Immunal 114: 329–335.

Mayes PA, 2003. Structure and Function of Lipofilic Vitamin. Harpers Biochemistry. 25th edition. 613–622. Navarro et al., 2005.

Robbins and **Cotran**, 2005. General Pathology. Bassic Pathology Dissease. EGC; I: 20–43.

Sankar, 2006. Handbook of Transcription Factor NF Kappa B Bocca Rator. CRC ISBN 8493 - 2794–6.

Strutz F, **Heeg M**, **Kochsiek T**, **Siemers G**, **Zeisberg M**, **Muller GA**, 2000. Effects of pentoxifylline, pentifylline and gamma-interferon on proliferation, differentiation, and matrix synthesis of human renal fibroblasts. Nephrol Dial Transplant 15: 1535–1546.

Suryohudoyo P, 2000. Oksidan, anti-oksidan dan Radikal Bebas. Kapita Selekta. Ilmu Kedokteran Molekuler. CV Agung Seto. Jakarta. Hal 31– 47.

Tamaki K, **Seiya O**, **Takashi A**, 1994. TGF-β in Glomerulosklerosis and Interstitial Fibrosis, of Andriamicyn Neprhopaty. Kidney International 45: 525–536.

Usta Y, **Ismailaglu**, 2004. Effect of Pentoxifilline Adriamicun (DXR) Included Renal Dissease in Rats. Pedriatri Nephoral 19: 840–843.

Wang W, **Koka V**, **Lan HY**, 2005. Transforming growth factor-beta and Smad signalling in kidney diseases. Nephrology (Carlton) 10: 48–56.

Wang Y, **Wang YP**, 2001. Role of CD 8th Cells in the Progression of Murine Adiramycin Neprhropaty. Kidney International 59: 941–949.

Weir MR, 2007. Microalbuminuria and Cardiovascular Disease. Clin J Am Nephrol 2: 581–590.

WHO, 2008. WHO Global InfoBase. http://www.who.int/infobase-/cancer.aspx (diunduh tanggal 12 Pebruari 2010).

WHO, 2010. Cancer. *http://www.who.int/cancer* (diunduh **tanggal 12 Pebruari 2010)**

Xiong LJ, **Zhu JF**, **Luo DD**, **Zen LL**, **Cai SQ**, 2003. Effects of pentoxifylline on the hepatic content of TGF-b1 and collagen in Schistosomiasis japonica mice with liver fibrosis. *World J Gastroenterol* 9(1): 152–154.