

**PNEUMOTORAK DAN EMPIEMA
PASCA EKSTRAKSI BENDA ASING ESOFAGUS
(Laporan Kasus)**

Irawati, Sri Herawati Juniati

Dep/SMF Ilmu Kesehatan Telinga Hidung Tenggorok
Bedah Kepala dan Leher
Fakultas Kedokteran Universitas Airlangga/RSUD Dr. Soetomo Surabaya

PENDAHULUAN

Benda asing esofagus dapat terjadi pada anak-anak maupun dewasa. Pada anak benda asing esofagus lebih sering terjadi (75-80%), karena secara naluri anak-anak akan memasukkan segala sesuatu ke dalam mulut atau karena kelalaian orang tua.^{1,2}

Esofagoscopi merupakan penatalaksanaan utama benda asing esofagus dengan esofagoskop kaku atau serat optik. Esofagoscopi kaku masih merupakan pilihan utama untuk mengekstraksi benda asing esofagus.^{1,3} Sebenarnya esofagoscopi sangat aman dan relatif tanpa morbiditas dan mortalitas jika menggunakan ukuran esofagoskop yang sesuai, teknik yang tepat dan tingkat keahlian yang tinggi.^{3,4,5} Dua komplikasi utama dari esofagoscopi adalah perdarahan dan perforasi.^{4,5}

Perforasi esofagus jarang terjadi tetapi dapat menyebabkan meningkatnya morbiditas dan mortalitas. Penyebab perforasi esofagus dapat karena iatrogenik, ruptur spontan, trauma, tumor, impaksi benda asing, infeksi, penyakit yang berhubungan dengan keasaman lambung, penyakit vaskuler dan faktor lain.^{6,7}

Faktor iatrogenik merupakan penyebab terbanyak (50-75%) perforasi esofagus dan 0,01%-0,06 % terjadi pada penggunaan esofagoskop serat optik, sedangkan dengan esofagoskop kaku sebanyak 0,1-0,4 %.^{2,3} Faktor penyebab lain yaitu trauma (33%) dan ruptur spontan (8 %). Perforasi esofagus dapat menimbulkan

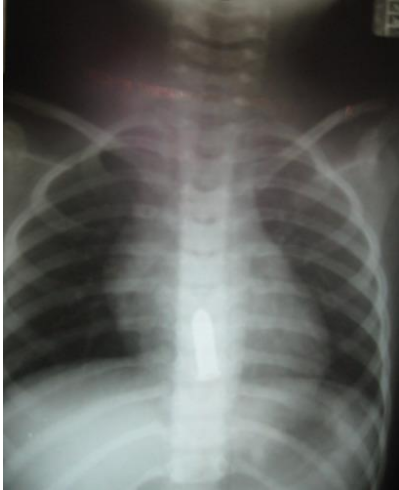abses retroesofagus, paraesofagus, mediastinitis, perikarditis, pneumotorak, hidropneumotorak dan empiema.^{8,9}

Dilaporkan satu kasus benda asing esofagus pada seorang anak perempuan berumur 3,5 tahun dengan riwayat tertelan tutup pensil alis 3 hari sebelum esofagoscopi ekstraksi. Pada tindakan tersebut terjadi perforasi esofagus yang selanjutnya menyebabkan pneumotorak dan empiema.

LAPORAN KASUS

Seorang anak perempuan bernama N berumur 3,5 tahun, alamat Mojokerto, dirujuk ke IRD RSUD Dr. Soetomo Surabaya pada 1 April 2008 pukul 23.50 oleh dokter spesialis anak Mojokerto dengan benda asing tutup pensil alis di daerah *esofagogastric junction*.

Berdasarkan heteroanamnesis didapatkan keluhan muntah jika makan padat tetapi minum masih bisa dan tidak ada keluhan batuk berulang. Penderita tertelan benda asing 2 hari sebelumnya (tanggal 30 Maret 2008 jam 17.00) dan sudah diperiksa dua kali ke dokter umum, dinyatakan benda asing akan turun sendiri. Observasi selama dua hari benda asing tidak keluar tetapi pasien masih muntah. Pasien diperiksa ke dokter spesialis anak, dari foto serviko torako abdominal diketahui benda terletak di *esofagogastric junction*.



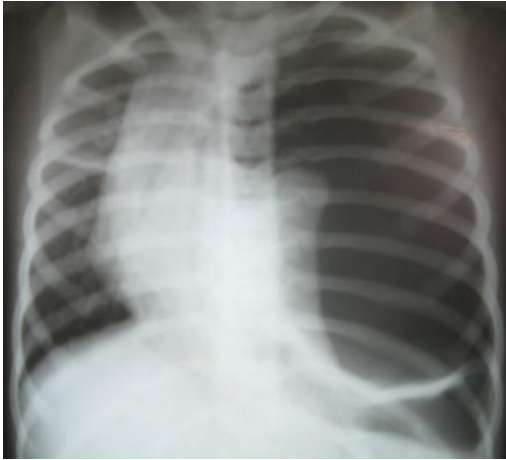Gambar 1. Foto serviko torako abdominal tgl 01-04-08 tampak benda asing di *esofagogastric junction*.

Di IRD RSUD Dr Soetomo penderita di foto ulang dan benda asing masih terletak di *esofagogastric junction* (gambar 1). Pada pemeriksaan laboratorium didapatkan leukositosis 17,1 g/dl. Tanggal 2 April 2008 dilakukan esofagoskopi ekstraksi dan ditemukan benda asing setinggi 23 cm dari deret gigi atas (dga) dengan jaringan granulasi disekitarnya. Proses esofagoskopi ekstraksi cukup sulit dan lama (1,5 jam) karena bentuk benda asing seperti peluru dengan ujung runcing di atas dan permukaan yang licin (gambar 2). Ekstraksi dengan forsep aligator dilakukan berulang kali (4 kali) tetapi benda asing selalu terlepas dan kembali pada posisi semula. Pada ekstraksi kelima benda asing terputar sehingga ujung berlubang terletak diatas dan benda asing dapat diambil. Dari esofagoskopi eksplorasi didapatkan kriko setinggi 11 cm dga, pada 23 cm dga didapatkan granulasi, lesi diameter 1 cm, edema dan perdarahan. Perdarahan dirawat dengan kapas lidokain efedrin. Esofagoskopi eksplorasi terhenti di 23 cm dga karena permukaan mukosa yang edema. Pasca esofagoskopi dilakukan pemasangan sonde lambung dan diberikan terapi seftriakson 1x 500 mg intra venus (iv), novalgin 3x300mg



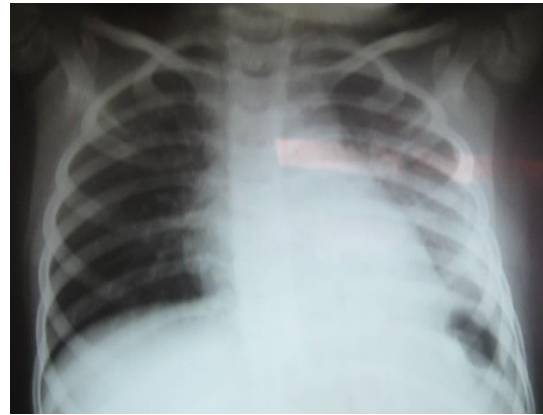
Gambar 2. Benda asing tutup pensil alis ukuran 3x1x1 cm.

Tanggal 3 April 2008 (30 jam pasca esofagoskopi), penderita sesak yang makin memberat. Pada pemeriksaan didapatkan pada hemitorak kiri suara nafas menurun dan hipersonor. Pemeriksaan foto torak *cito* didapatkan gambaran jantung kesan terdorong ke kanan, paru-paru kiri kolaps, tidak tampak jaringan paru di hemitorak kiri, diafragma kiri tampak mendatar (gambar 3). Konsul ke Divisi Bedah Torak Kardio Vaskuler didiagnosis sebagai *tension pneumothorax* kiri dan curiga adanya perforasi esofagus. Dari pemeriksaan gas darah didapatkan pH 7,38, pCO₂ 34 mmHg, pO₂ 29 mmHg, HCO₃ 20,1 mmol/L, CO₂ 21,1 mmol/L, BE -5,2 mmol/L, saturasi O₂ 54 %. Segera dilakukan dekompresi dengan pemasangan jarum besar dan diteruskan pemasangan *Water Sealed Drainage (WSD)*. Pasca pemasangan WSD dilakukan foto torak ulang dan didapatkan gambaran paru-paru yang mulai membaik. Diberikan seftriakson iv, novalgin iv, nebuliser dan fisioterapi dada.



Gambar 3. Foto torak postero anterior (PA) tgl 03-04-08 tampak pneumotorak kiri.

Tanggal 4 April 2008 (18 jam pasca pemasangan WSD) penderita batuk, demam, dan dari pipa WSD didapatkan cairan pus ± 150 cc/hari. Dilakukan pemeriksaan kultur cairan pleura untuk mengetahui jenis kuman dan tes kepekan antibiotik. Penderita didiagnosis empiema, diberikan seftriakson 2x500 mg iv, metronidasol 3x250 mg iv, novalgine 3x300 mg iv, parasetamol 3x150 mg, diet tinggi kalori tinggi protein per sonde 1200 kalori, susu per sonde 6x100cc, bisolvon sirup 3x1 sdt, nebuliser dan fisioterapi dada. Hasil kultur cairan pleura didapatkan pertumbuhan kuman *Actinobacter spp* dan *Streptococcus viridans*. Hasil kepekan antibiotik seftriakson sensitif terhadap *Actinobacter spp*. Direncanakan mengganti antibiotik dengan sefotaksim dan kloksasilin yang sensitif untuk dua jenis kuman tetapi dari hasil tes kulit penderita alergi.

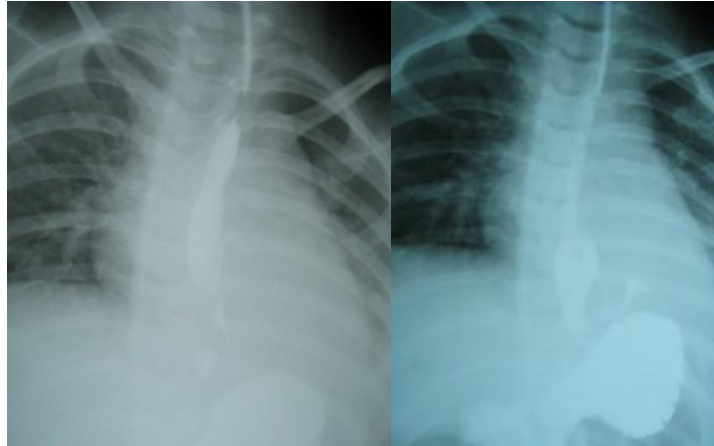


Gambar 4. Foto torak PA Tgl 13-04-08 tampak cairan minimal dan udara 1/3 lateral paru kiri.

Tanggal 13 April 2008 (10 hari pasca pemasangan WSD) pipa WSD terlepas sendiri, keadaan umum penderita baik, tidak sesak, dari foto torak PA didapatkan gambaran cairan minimal dan udara di 1/3 lateral kiri (gambar 4). Diputuskan untuk terapi konservatif, bila sesak akan dilakukan pemasangan WSD ulang. Untuk melakukan evaluasi adanya perforasi esofagus direncanakan pemeriksaan *Upper Gastro Intestinal Study (Esofagografi)* dengan kontras *water soluble*.

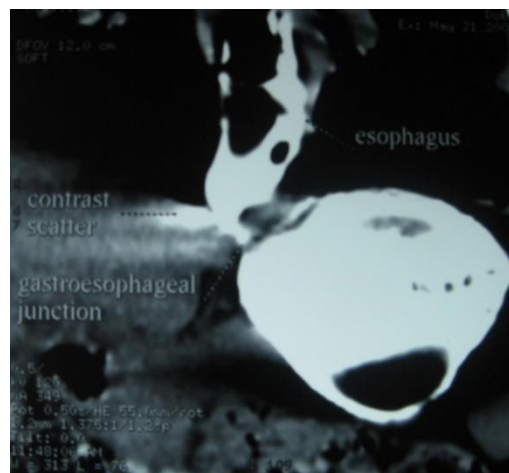Tanggal 22 April 2008 dilakukan pemeriksaan *Upper Gastro Intestinal Study* dengan kontras *water soluble* dan didapatkan gambaran perforasi di 1/3 distal esofagus, ekstrasvasi cairan ke mediastinum, dan tidak didapatkan fistel ke pleura.

Dari pertemuan bersama Divisi Bedah Torak Kardio Vaskuler, Divisi Bedah Anak, Departemen Radiologi dan Departemen Ilmu Kesehatan Anak tanggal 30 April 2008, diputuskan untuk terapi konservatif karena keadaan umum penderita baik serta tidak ada tanda-tanda mediastinitis. Terapi antibiotik diganti peroral dengan amoksisilin-asam klavulanat sirup 3x1½ sdt. Untuk evaluasi perforasi esofagus diputuskan dengan pemeriksaan *Multi Slices CT-scan (MSCT)* 3 minggu lagi.

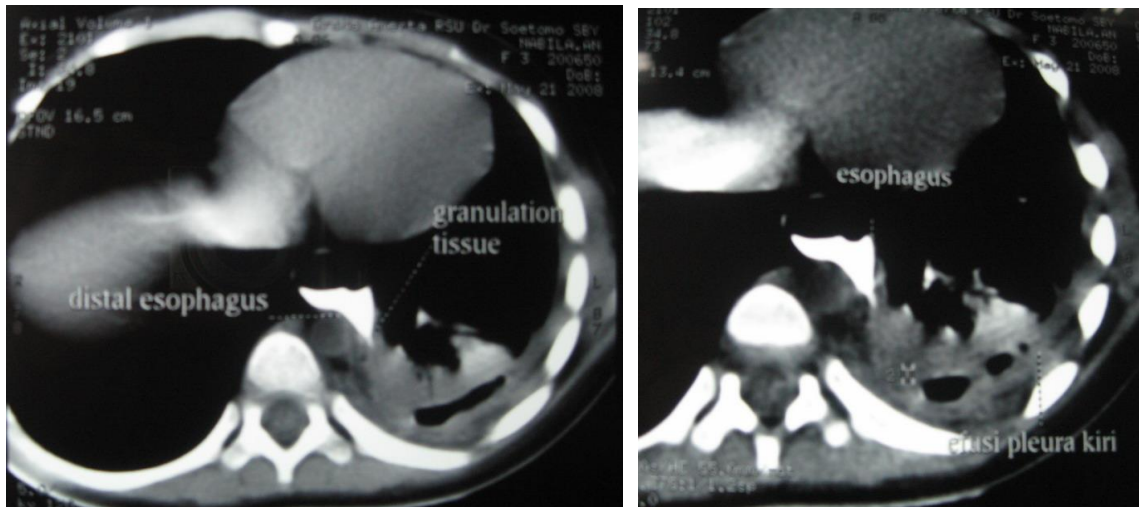


Gambar 5. Foto *Upper GI Study* tgl 22-04-08 tampak perforasi esofagus 1/3 distal dan ekstrasvasi ke mediastinum.

Tanggal 21 Mei 2008 dilakukan pemeriksaan *MSCT* dengan kontras *water soluble*, didapatkan hasil ada jaringan granulasi minimal, menunjukkan proses penyembuhan, tidak ada ekstrasvasi ke mediastinum atau fistel ke pleura dan ada minimal efusi pleura kiri (gambar 6,7). Dilakukan pelepasan sonde lambung dan pasien dipulangkan. Dianjurkan pemberian diit peroral dengan konsistensi bertahap. Pada kasus ini perforasi esofagus mengalami penyembuhan setelah 55 hari perawatan, dengan penatalaksanaan secara konservatif.



Gambar 6. Foto *MSCT* irisan *oblique* tgl 21 Mei 2008 distal esofagus tak ada ekstrasvasi dan fistel pleura.



Gambar 7. Foto MSCT irisan aksial tampak jaringan granulasi di distal esofagus dan efusi pleura.

PEMBAHASAN

Benda asing esofagus pada anak dapat terjadi karena secara naluri anak-anak akan memasukkan segala sesuatu ke dalam mulut atau karena kelalaian dari orang tua yang meletakkan barang secara sembarangan serta kurangnya pengawasan.^{1,2}

Pada anak kasus benda asing lebih sering terjadi, dengan angka kejadian antara 75-80% dari kasus benda asing pada saluran pencernaan makanan, dengan predominan usia antara 18- 48 bulan.⁶ Pada anak-anak 63-84% benda asing tertahan di bawah krikofaring, 10-17% di persilangan aorta dan 5-20% di *esofagogastric junction*.¹

Esofagus mempunyai penyempitan anatomis dan penyempitan fisiologis. Penyempitan anatomis terdapat pada sfingter krikofaring, pada persilangan esofagus dengan arkus aorta dan bronkus utama kiri serta pada *esofagogastric junction*. Penyempitan fisiologis terdapat pada daerah sedikit di bawah otot krikofaring dimana 95% benda asing berhenti disini.¹⁻⁵

Pada kasus ini benda asing terletak pada *esofagogastric junction*, pada umumnya benda asing akan dapat turun sendiri. Benda asing yang berbentuk seperti peluru dengan ujung runcing pada kasus ini mungkin

menjadi faktor yang menyebabkan perlukaan pada mukosa sehingga terjadi granulasi dan perlekatan benda asing.

Esofagoskopi kaku masih merupakan pilihan utama untuk ekstraksi benda asing esofagus terutama untuk benda asing yang besar dan tajam.^{1,3} Sebenarnya esofagoskopi sangat aman dan relatif tanpa morbiditas dan mortalitas jika menggunakan ukuran esofagoskop yang sesuai, tehnik yang tepat dan tingkat keahlian yang tinggi.³⁻⁵ Esofagoskopi ekstraksi benda asing esofagus sebaiknya tidak lebih dari 24 jam karena dapat meningkatkan resiko komplikasi.¹

Komplikasi pasca ekstraksi benda asing harus diobservasi dengan baik, yang bisa disebabkan karena manuver pada waktu ekstraksi atau ekstraksi yang tidak komplit.¹ Dua komplikasi utama dari esofagoskopi adalah perdarahan dan perforasi.^{4,5} Perforasi esofagus pada esofagoskopi mudah terjadi tepat di atas otot krikofaring, esofagus servikal, dan proksimal dari *esofagogastric junction*. Oleh karena itu dalam melakukan esofagoskopi harus diperhatikan struktur anatomi penting disekitarnya. Pada segmen servikal, esofagus berdekatan dengan trakea, arteri karotis komunis, dan nervus laringeus rekuren. Pada segmen torakal, esofagus

berdekatan dengan arkus aorta, bronkus utama kiri, perikardium, dan arteri subklavia. Esofagus segmen abdominal berdekatan dengan diafragma.¹⁰ Esofagoskopi tepat di atas *esofagogastric junction* beresiko terjadinya perforasi karena kesukaran menentukan arah esofagus, terutama bila ada hernia hiatus esofagus pendek, striktur atau akalasia. Kebanyakan perforasi esofagus berhubungan dengan ekstraksi benda asing dan penyakit esofagus yang mendasarinya.³⁻⁵

Pada kasus ini kemungkinan penyebab terjadinya perforasi adalah pada saat ekstraksi. Benda asing yang tertahan selama tiga hari dapat menjadi faktor meningkatnya morbiditas. Faktor-faktor yang meningkatkan risiko mudahnya terjadi perforasi pada esofagus adalah tidak adanya lapisan serosa, kurangnya struktur pendukung, tipisnya otot-otot dan adanya sudut anterior di *crus diaphragma*.^{9,10} Letaknya yang berada dalam rongga torak juga menyebabkan sulit mengidentifikasi benda asing serta sulit untuk mengetahui kondisi klinis yang terjadi.¹

Diagnosis perforasi esofagus dapat ditegakkan dari anamnesis keluhan, pemeriksaan fisik dan pemeriksaan penunjang radiologis. Gejala perforasi esofagus biasanya dapat terlihat 24 jam pasca esofagoskopi. Gejala dan tanda perforasi esofagus dapat bervariasi tergantung dari penyebab dan lokasi perforasi (servikal, torakal, atau abdominal).^{7,9} Perforasi esofagus segmen servikal (1/3 atas) sering didapatkan keluhan nyeri, kaku di leher, krepitasi dan edema. Pemeriksaan radiologis dapat terjadi emfisema subkutis. Perforasi segmen torakal (1/3 tengah) lebih berat dan khas ditandai demam tinggi, takikardi, hipotensi, nyeri tekan sternum, keluhan nyeri dada, dan edema. Pemeriksaan radiologis menunjukkan pelebaran mediastinum, emfisema, efusi pleura, hidropneumotorak dan pneumotorak kanan. Perforasi segmen abdominal (1/3 distal), didapatkan keluhan

nyeri di *subxyphoid* atau nyeri epigastrium. Pada pemeriksaan radiologis menunjukkan hidropneumotorak atau pneumotorak kiri.^{4,7-9}

Pada kasus ini didapatkan sesak dan pneumotorak kiri, sesuai dengan lokasi perforasi di 1/3 distal.

Evaluasi adanya perforasi esofagus dapat dilakukan dengan beberapa pemeriksaan yaitu dengan esofagoskopi eksplorasi, *Upper GI Study (Esofagografi)* dengan kontras *water soluble*, dan pemeriksaan *CT-scan*. *Esofagografi* dapat melihat lokasi kebocoran esofagus apakah ada ekstravasasi ke mediastinum, pleura atau rongga peritonium. Angka *false negative* sebesar $\pm 10\%$. *Esofagografi* merupakan pilihan utama untuk diagnosis perforasi esofagus dengan sensitifitas 60-75%.^{3,4,11} Pada pemeriksaan sebaiknya digunakan kontras *water soluble* bukan barium, karena hiperosmolitas barium dapat menyebabkan edema paru yang hebat jika ada fistel pleura. Tapi sayangnya kontras *water soluble* kurang *radiopaque* dan dapat menyebabkan tidak terlihatnya perforasi esofagus.¹¹ *CT-scan* dapat melihat adanya cairan dan udara di mediastinum pada sisi perforasi dan juga mengetahui abses.^{4,9,11} Esofagoskopi eksplorasi dapat juga dilakukan untuk melihat adanya perforasi, tapi merupakan kontra indikasi relatif jika ada perforasi esofagus karena tindakan esofagoskopi sebelumnya dan harus yakin sudah terjadi penyembuhan pada perlukaan sebelumnya.⁴

Pada kasus ini pada awalnya dilakukan pemeriksaan *esofagografi* dan evaluasi selanjutnya dengan *MSCT* 3 minggu kemudian.

Pneumotorak dan empiema dapat terjadi sebagai manifestasi klinis dari perforasi esofagus yang pada umumnya disebabkan oleh karena iatrogenik atau ruptur spontan. Diagnosis pneumotorak ditegakkan berdasarkan gejala klinik, pemeriksaan fisik, dan pemeriksaan radiologis.^{4,12,13}

Tension pneumothorax merupakan pneumotorak dengan mekanisme satu katup dimana udara dapat masuk pada waktu inspirasi dan tidak dapat keluar waktu ekspirasi sehingga udara terperangkap dalam rongga pleura dan terjadi peningkatan tekanan udara. Kecurigaan adanya *tension pneumothorax* harus dipikirkan bila terdapat nyeri dada hebat, gelisah, dan sesak bertambah berat. Selain itu pada pemeriksaan fisik didapatkan takikardi, hipotensi, deviasi trakea ke arah sisi sehat, hipersonor pada perkusi, suara napas menurun, emfisema subkutis, distensi vena leher, dan sianosis. *Tension pneumothorax* adalah suatu keadaan darurat sehingga harus segera dilakukan dekompresi yaitu dengan menusukkan jarum yang cukup besar dalam rongga torak dan dilanjutkan dengan pemasangan WSD sebagai terapi definitif.¹³

Pada kasus ini kemungkinan terjadinya *tension pneumothorax* adalah karena *pressure necrosis* di *esofagogastric junction* yang berdekatan dengan diafragma yang dengan adanya reflek batuk menyebabkan terjadinya pneumotorak. Penatalaksanaan sudah sesuai dengan teori dan dalam evaluasi paru-paru mengembang baik dalam 2 hari.

Empiema merupakan salah satu manifestasi klinis perforasi esofagus yang dapat primer langsung setelah perforasi atau sekunder setelah pneumotorak pasca perforasi esofagus.^{8,12,14} Solomonov mengutip dari Light, meresmume 319 kasus empiema penyebabnya 55% karena infeksi bronkopulmoner, 21% karena *chest surgery*, 6% karena trauma dan 5% karena perforasi esofagus.¹⁴ Perforasi esofagus menyebabkan kebocoran isi lambung, saliva, cairan empedu masuk ke mediastinum.^{1,14} Perforasi esofagus yang tidak teratasi, menyebabkan *chemical injury* yang bisa meningkatkan resiko superinfeksi dan nekrosis. Bakteri aerob dan anaerob dengan cepat memudahkan terjadinya sepsis. Dalam 12

jam invasi mikroba dapat terjadi seperti *staphylococcus*, *pneumococcus*, *streptococcus*, *bacteroides spp.*^{1,13} Mortalitas pada empiema karena perforasi esofagus meningkat jika terjadi infeksi sekunder ke mediastinum yang ditandai dengan demam, leukositosis dan hitung leukosit yang bergeser ke kiri.¹⁴

Pada kasus ini sekunder infeksi dapat dihindari karena pasca esofagoskopi ekstraksi pasien sudah memakai sonde lambung, sehingga meminimalisir masuknya kuman dari esofagus. Tanda- tanda sepsis dan medistinitis juga tidak ada, walau ada leukositosis dan demam pada awal pasca esofagoskopi tapi karena pemberian antibiotik yang adekuat infeksi sekunder dapat dicegah. Pada kasus ini juga sudah terpasang WSD sehingga empiema sudah terdrainage dengan baik.

Prognosis dan penatalaksanaan perforasi esofagus tergantung dari beberapa faktor yaitu usia pasien, lokasi perforasi, adanya penyakit yang mendasari, status gizi, penyebab perforasi dan faktor keterlambatan diagnosis dan terapi.^{6,8,14} Komplikasi perforasi kurang dari 1% jika diketahui segera dalam 24 jam pertama, tapi komplikasi dapat meningkat jika diketahui >24 jam yang disebabkan faktor iskemia dan *pressure necrosis* pada lokasi benda asing.¹¹ Morbiditas perforasi esofagus dapat mendekati 100% jika terjadi mediastinitis. Angka keberhasilan hidup pada perforasi segmen servikal sekitar 94%, segmen torakal 66% dan segmen abdominal 71%.^{1,8,14} Penatalaksanaan perforasi esofagus masih kontroversi antara terapi konservatif dan terapi bedah. Terapi konservatif adalah dengan mengistirahatkan total esofagus dengan pemasangan sonde lambung, pemberian antibiotik yang adekuat, dan pemberian intake gizi yang baik.^{4-6,14} Tindakan bedah adalah repair esofagus yang tekniknya tergantung lokasi dan besar perforasi.^{6,9} Beberapa peneliti mengatakan

bahwa tindakan bedah repair merupakan pendekatan yang terbaik pada perforasi esofagus.^{4,6} Pada dasarnya penatalaksanaan sangat individual tergantung dari derajat inflamasi dan kontaminasi. Beberapa faktor juga dikatakan menjadi indikasi untuk intervensi bedah pada perforasi esofagus, yaitu keadaan klinis yang tidak stabil dengan sepsis, syok, dan gagal nafas, kontaminasi ke mediastinum atau pleura, perforasi dengan benda asing di dalamnya, *Boerhaave's syndrom*, serta gagal terapi konservatif.^{6,12,14} Beberapa kriteria untuk terapi konservatif adalah keadaan klinis yang stabil, minimal sepsis, perforasi karena tindakan yang terdeteksi dini, perforasi tanpa ekstrasvasasi ke mediastinum dan pleura.³ Menurut algoritme dari *Zwischenberger* terapi konservatif dilakukan bila ada perforasi dengan gejala minimal dan tidak ada sepsis, bila gagal baru dilakukan repair. Tindakan operatif repair primer dilakukan bila terdapat perforasi dengan ekstrasvasasi kurang dari 72 jam, bila gagal dilakukan reseksi dan rekonstruksi. Bila perforasi dengan ekstrasvasasi lebih dari 72 jam, langsung dilakukan reseksi dan rekonstruksi.⁹

Pada kasus ini keadaan umum penderita cukup baik, tidak didapatkan tanda-tanda sekunder infeksi, medistinitis, sepsis tidak ada. Sehingga walaupun didapatkan pneumotorak dan empiema, tetapi karena segera diterapi dengan tindakan pemasangan *WSD*, pemasangan sonde lambung sejak pasca esofagoskopi ekstraksi, serta pemberian antibiotik yang adekuat maka diputuskan terapi konservatif adalah pilihan yang terbaik pada pasien ini. Dan setelah perawatan konservatif selama 55 hari, perforasi esofagus mengalami penyembuhan.

Benda asing esofagus pada anak dapat terjadi karena secara naluri seorang anak memasukkan benda ke dalam mulut. Benda asing yang sudah sampai *esofagogastric junction* biasanya akan dapat turun sendiri, jadi jika tertahan harus dipikirkan kemungkinan terjadinya granulasi dan *pressure necrosis* yang dapat meningkatkan resiko komplikasi esofagoskopi.

Esofagoskopi ekstraksi pada level penyempitan anatomis harus lebih hati-hati karena adanya struktur anatomi penting disekitarnya.

Teknik esofagoskopi kaku merupakan pilihan utama untuk ekstraksi benda asing esofagus. Esofagoskopi cukup aman dan jarang terjadi komplikasi, tetapi bisa terjadi perforasi esofagus yang bisa disebabkan karena impaksi benda asing, lokasi benda asing dan iatrogenik karena esofagoskopi itu sendiri. Manifestasi klinis dari perforasi esofagus bervariasi tergantung lokasi dan besarnya perforasi. *Tension pneumothorax* dan empiema merupakan salah satu manifestasi klinis perforasi esofagus.

Diagnosis perforasi esofagus dapat dilakukan dengan pemeriksaan *Upper Gastro Intestinal Study* dan *CT-scan*.

Penatalaksanaan perforasi esofagus masih kontroversi, tapi terbukti penatalaksanaan konservatif masih merupakan pilihan yang terbaik dengan mengistirahatkan total esofagus, pemberian antibiotik yang adekuat, dan intervensi gizi yang baik.

KESIMPULAN

DAFTAR PUSTAKA

1. Benjamin SB, Noguera EC. Foreign bodies. In: Castell DO, Richter JE eds. The Esophagus 4th ed. Philadelphia: Lippincot Williams & Wilkins, 2004; 340-350.
2. Munter DW. Foreign bodies, gastrointestinal. Available at, <http://www.emedicine.com/EMERG/topic897.htm>. Last update July 19,2007. Accessed April 17th, 2008.
3. Jackson C, Jackson Cl. Bronchi and esophagus. In: Disease of The Nose, Throat and Ear 2nd ed. Philadelphia: WB Saunders Company, 1963 : 784-854.
4. Ballenger JJ. Esophagology. In: Disease of the Nose, Throat, Ear, Head and Neck ed. 13th . Philadelphia: Lea & Febiger, 1985: 1354-1387.
5. Jackson C, Jackson CL. Esophagoscopy for foreign body. In: Bronchoesofagology. Philadelphia & London: WB Saunders Company, 1963: 19-50.
6. Reeder LB, De Fillippi VJ, Ferguson MK. Current results of therapy for esophageal perforation. J American of Surgery 1992; 169: 619-617.
7. Infantolino A, Ter Roland B. Ruptur and perforation of esophagus. In: Castell DO, Richter JE eds. The Esophagus 4th ed. Philadelphia: Lippincot Williams & Wilkins, 2004: 648-656.
8. Long CM. Esophageal perforation, ruptur and tears. Available at [http: / www. Emedicine.com / EMER/topic 176.html](http://www.Emedicine.com/EMER/topic176.html). Last update Feb 15, 2008. Accesed April 17nd, 2008.
9. Zwischenbeger JB, Savage C, Bidani A. Surgical aspects of esophageal disease perforation and caustic injury. Am J Respir Crit Care Med 2001; Vol 165 : 1037-1040.
10. Gray H. Anatomy of the human Body. Available at: <http://www.bartleby.com/107/236.html>. Last up date August 26, 2006. Accessed 10/06/08.
11. Levine M, Rubesin S. Radiology of the pharynx and esophagus. In: Castell DO, Richter JE eds. The Esophagus 4th ed. Philadelphia: Lippincot Williams & Wilkins, 2004: 45-102.
12. Shockley WW, Das S. Esophageal disorders. In: Bailey BJ, Johnson JT eds. Head & Neck Surgery-Otolaryngology 4th ed. Philadelphia: Lippincot Williams & Wilkins, 2006: 755-770.
13. Jain DG, Gosavin SN, Jain DD. Understanding and managing tension pneumothorax. JIACM 2008; 9(1): 42-50.
14. Solomonov A, Best LA, Goralnik L, Rubin AE, Yigla M. Pleural empyema : an unusual presentation of esophageal perforation. J Respiration 1999; 66 : 366-368.